YARA BAKIMI DERNEĞİ

7. Ulusal Yara Bakımı Kongresi

29 Kasım - 02 Aralık 2012

Concorde De Luxe Otel ANTALYA

Program ve Bildiri Özetleri Kitabı

7. ULUSAL YARA BAKIMI KONGRESİ

BİLDİRİ ÖZETLERİ KİTABI

29 Kasım - 2 Aralık 2012 Antalya

İÇİNDEKİLER

Bilimsel Program **5-10**

29 Kasım 2012 - Perşembe 5

30 Kasım 2012 - Cuma 6-7

1 Aralık 2012 - Cumartesi 8

2 Aralık 2012 - Pazar 9

Sözlü Bildiriler **13-14**

S 1 Farklı Etyolojik Faktörlere Sahip 52 Kronik Yara Olgusunda HBOT ve Diğer Yara Bakım Yöntemlerinin Kombine Kullanımı 13

S 2 Yerleşim Yeri Bakımından Zor Bir Enteroatmosferik Fistülde Yatak Başı Yönetimi: Olgu Sunumu 14

Poster Bildiriler **15-38**

P 1 Bası Yaraları 17

P 2 Radyodermatit Zemininde 16 Yıl Sonra Gelişen Göğüs Ön Duvarı Defekti, Latissimus Dorsi Flebi ile Onarım 18

P 3 Diyabetik Ayakta Enfeksiyonun Şiddetine Göre HBO Tedavi Seans Sayıları 20

P 4 İleri Düzey Topuk Doku Defektlerinde Serbest Flebe Alternatif : VAC 21

P 5 Traksiyona Bağlı Basınç Yarası Gelişen Hastada Modern Yöntemlerle Yara İyileştirme 24

P 6 Deriden İnvaze Olan Sanayi Malzemelerine Bağlı Gelişen Osteomyelit Vakası 25

P 7 İskemik Karakterli Diyabetik Ayak Olgularında Yüksek Seviyeden Amputasyonun Önlenmesinde İntralezyonel Epidermal Büyüme Faktörü (Heberprot-P) Kullanım 27

P 8 Güdük İnfeksiyonu Tedavisinde Topikal Negatif Basınç (TNB) Uygulanması: Olgu Sunumu 30

P 9 Elefantiazis ve Alt Ekstremitede Problemli Yara 32

P 10 Köpek Saldırısı Sonrası Skalpte Doku Defekti 33

P 11 Enfekte Bir Diabetik Ayak Yarasında Kombine Tedavi Seçeneklerinin Kullanımı 34

P 12 Masif İnce Barsak Rezeksiyonu Sonrasında Gelişen Enteroatmosferik Fistül Vakasının Yatak Başı Yönetimi 36

P 13 Yoğun Bakım Ünitelerimizde Bası Ülseri ile İlgili 2 Yıllık Deneyimimiz 37

P 14 Geniş Fournier Gangreninde Gümüş-Kollajen İçerikli Pansuman Materyalinin Kullanımı 38

Yazar İndeksi **40**

BİLİMSEL PROGRAM

29 KASIM 2012
PERŞEMBE

18:00-19:00 Açılış Töreni

19:00-20:00 Sponsorlarla Buluşma

30 KASIM 2012
CUMA
DİYABET GÜNÜ

08:30-10:00 **Konferans**
Oturum Başkanları : Semih Baskan, Hakan Uncu
Bilinen Eski Tedavi Yöntemleri
Semih Baskan
Sistemik Hastalığın Tedavisi
Nilgün Başkal

10:00-10:30 Kahve Arası

10:30-12:00 **Panel - Yaranın Lokal Koşulları ve Mikroçevre**
Moderatör : Cengiz Çetin
İskemi
Hakan Uncu
İnfeksiyon
Zekeriya Tosun
Debritman
Eksal Kargı
Kemik ve Vital Organ Ekspozisyonu
Cengiz Çetin

12:00-13:00 **Uydu Sempozyum - RST Biomedikal**
Diyabet komplikasyonları ve Kök Hücre uygulamaları
Jeong Chan Ra

13:00-14:00 Öğle Yemeği

14:00-15:30 **Panel - Adjuvan Tedaviler (Ne zaman ve nasıl)**
Moderatör : Şamil Aktaş
Sekonder Metabolitlerin Yara İyileşmesindeki Rolü
Esra Küpeli Akkol
HBO
Şamil Aktaş
Oksijen ve Benzeri Uygulamaların Tartışmalı Noktaları
Tuğbay Tuğ
Ayak Bakımı
Sema İnce

15:30-15:45 Kahve Arası

15:45-16:45 **Oturum - Diyabetik Ayak Tedavisinde İntralezyonel EBF'nin (EGF) Rolü**
Selçuk Baktıroğlu
Şamil Aktaş

16:45-18:15 **Konferans**
Oturum Başkanı : Nedim Savacı
Yara İnfeksiyonunda Algoritma
Bülent Ertuğrul
Bir Seçenek Olarak Amputasyon Sonrası Yaşam
Rıdvan Alaca

18:15-18:45 **Serbest Bildiriler**
Oturum Başkanı : Zekeriya Tosun

S 1 **Farklı Etyolojik Faktörlere Sahip 52 Kronik Yara Olgusunda HBOT ve Diğer Yara Bakım Yöntemlerinin Kombine Kullanımı**
Aslıcan Çakkalkurt, Selcen Yüsra Abaylı, Maide Çimşit

S 2 **Yerleşim Yeri Bakımından Zor Bir Enteroatmosferik Fistülde Yatak Başı Yönetimi: Olgu Sunumu**
Sercan Karadağ, Dilek Bil, Muhammet Kadri Çolakoğlu, İlter Özer, Tahsin Dalgıç, Erdal Birol Bostancı, Musa Akoğlu

1 Aralık 2012
CUMARTESİ
VENÖZ ve BASI YARASI GÜNÜ

08:30-10:00 **Konferans**
Oturum Başkanı : Ramazan Kahveci
Bası Yaraları (Korunmadan Cerrahiye)
İsmail Şahin
Venöz Yaralar (Yeni Yaklaşımlar)
Selçuk Baktıroğlu

10:00-10:30 Kahve Arası

10:30-12:00 **Panel - Yara Bakımında Teknoloji Kullanımı (Aktif ve Pasif Yara bakım ürünleri, Kök Hücre, Gen Tedavisi, Büyüme Faktörleri)**
Moderatör : Nedim Savacı
Endüstri ile Ortak Çalışma
İshak Tekin
Yara Bakımında Hücresel ve Genetik Teknoloji
Çağrı Uysal
Tartışmalı Konular
Mustafa Deveci

12:00-13:30 Öğle Yemeği

13:30-15:00 **Konferans**
Oturum Başkanı : Tuğbay Tuğ
Yara Bakım Personeli Eğitim Stratejileri
Ayişe Karadağ
Evde Bakım Hizmeti Stratejisi
Deniz Harputlu

15:00-15:30 Kahve Arası

15:30-17:00 **Konferans**
Oturum Başkanı : Eksal Kargı
Kronik Yara Ayırıcı Tanısında Problemler
Mukadder Koçak
Yara Bakım Hemşiresinin Rolü
Sevilay Şenol Çelik

2 Aralık 2012
PAZAR
GENEL ve TEKNOLOJİ

08:30-10:00 **Konferans**
Oturum Başkanı : Hakan Uncu
Diyabetik Ayak Hastasının Sistemik Değerlendirmesi
Carlo Caravagchi
Podiatrist Gözüyle Ayak Bakımı
Patricia Herron Ghani

10:00-10:30 Kahve Arası

10:30-12:00 **Panel - Yara Bakım Ürünleri**
Moderatör: Bülent Erdoğan
Aktüel Liste
Bülent Erdoğan
Seçim (Kanıta Dayalı)
Ahmet Demir
Maliyet Etkinlik
Yiğit Tiftikçioğlu
Problemler
Murat Akın

12:00-12:30 Kapanış Töreni

SÖZLÜ BİLDİRİLER

S 1
FARKLI ETYOLOJİK FAKTÖRLERE SAHİP 52 KRONİK YARA OLGUSUNDA HBOT VE DİĞER YARA BAKIM YÖNTEMLERİNİN KOMBİNE KULLANIMI

Aslıcan Çakkalkurt, Selcen Yüsra Abaylı, Maide Çimşit
İstanbul Tıp Fakültesi Sualtı Hekimliği ve Hiperbarik Tıp Ana Bilim Dalı, İstanbul

Giriş: İnsan vücudu dış ortama karşı derinin epidermis ve dermis tabakaları ile korunur. Kazalar, travmalar ve hastalıklar nedeniyle bu korumanın bozulması ile oluşan ve 4-6 haftada iyileşmeyen yaralar kronik yara olarak adlandırılır. Günümüzdeki yeni tedavi yaklaşımında, önceki yıllarda üzerinde fazla durulmayan bazı konuların, örneğin kronik yarada mikroortam, hücresel yetersizlik ve yara infeksiyonlarının önemi anlaşılarak tedaviye yönelik tutum ve davranışlar yenilenmiştir. Debridman, infeksiyon etkenleri ile mücadele, doku hipoksisinin giderilmesi, dolaşımın düzenlenmesi, metabolik destek, antiödem tedavi, yükten kurtarma (off-loading) ve yara bakımı kronik yara tedavisinin temel bileşenleridir. Yara iyileşmesi gibi kronik yara tedavisi de dinamik bir süreçtir. Bu nedenle tedavi yaklaşımları yaranın farklı evrelerindeki gereksinime göre seçilmelidir.

Yöntem: Bu bildiride kronik yara tedavisinde farklı yöntemlerin kombine kullanımı çoğu diyabetik ayak ülseri olan 52 olgu eşliğinde sunulmuştur. 50 olgu kliniğimizde, 2 olgu ise Ortopedi ve Travmatoloji Kliniği'nde takip ve tedavi edilmiştir. 26 olgu kliniğimizde her hafta düzenlenen İstanbul Tıp Fakültesi Kronik Yara Konseyi'nde de değerlendirilmiştir.

Sonuç: 18 kadın, 34 erkek hastanın yaş ortalaması 57,46'dır. 25 olgu diyabetik ayak ülseri, 6 olgu diyabetik, 5 olgu nondiyabetik iyileşmeyen yara, 5 olgu ise yumuşak doku radyonekrozudur. Diğer tanılar venöz ülser, ekstravazasyon, Buerger hastalığı, kronik osteomiyelit ve PVH'yı içermektedir. İnfekte olan 42 yarada derin doku kültürü sonuçlarına uygun olarak antimikrobiyal tedavi düzenlenmiştir. 8'i hariç tüm hastalara hiperbarik oksijen tedavisi (HBOT) uygulanmıştır; ortalama HBO seans sayısı 52,4'tür. 28 hastaya negatif basınçlı yara pansumanı (NBT) uygulanmıştır. 20 hastada tek tip, 20 hastada ise hidrojel, kollojen, aljinat veya antibakteriyel örtüler dönüşümlü olarak kullanılmıştır. Cerrahi veya enzimatik debridman, maggot tedavisi ve trombositten zengin plazma kullanılan diğer tedavi yöntemleridir. Bu bildiriye konu olan 52 olguda farklı tedavi yaklaşımları ve yara bakım ürünleri birlikte ve/veya dönüşümlü olarak kullanılmıştır. 51 hastada yara boyutlarında %70 ve daha fazla iyileşme sağlanırken, 20 hastada şifa elde edilmiştir. Bu 20 hastanın ortalama iyileşme süresi 14 haftadır.

Tartışma: Özellikle infekte diyabetik yaralar olmak üzere kronik yara tedavisi dinamik, multidisipliner ve koordineli yaklaşım gerektirmektedir. Tedavi yöntemi yaranın farklı iyileşme evrelerindeki gereksinimlerine göre seçilmelidir.

S 2

YERLEŞİM YERİ BAKIMINDAN ZOR BİR ENTEROATMOSFERİK FİSTÜLDE YATAK BAŞI YÖNETİMİ: OLGU SUNUMU

Sercan Karadağ, Dilek Bil, Muhammet Kadri Çolakoğlu, İlter Özer, Tahsin Dalgıç, Erdal Birol Bostancı, Musa Akoğlu

Türkiye Yüksek İhtisas Hastanesi Gastroenteroloji Cerrahisi Kliniği, Ankara

Amaç: Enteroatmosferik fistüller cerrahi pratikte en zor abdominal komplikasyonlardan biridir. Bu tip fistüllerde fistül açık bir abdomenden dışarı doğru yükselir. Travmadan malignansiye kadar geniş bir spektrumda her türlü abdominal cerrahiden sonra karşılaşılabilir. Fistül etrafındaki alan her türlü kontaminasyon ve enfeksiyona açık olduğundan bu tip fistüllerin bulunduğu yaraların bakımı oldukça zordur. Bu olgu sunumunda fistül içeriğini kontrol altına almak, yara kontraksiyonunu hızlandırmak ve fasiya desteğini sağlamak amacıyla kullandığımız yara bakımı yöntemleri sunulmaktadır.

Bulgular: Daha önce rektum kanseri nedeniyle ameliyat edilmiş olan 68 yaşındaki kadın hastaya karaciğer segment 3,4a, 5'te yerleşen metastatik lezyonlar için metastazektomiler yapıldı. Ameliyat sonrası evisserasyon nedeniyle reoperasyon uygulanan hasta daha sonraki takip süreci içinde geniş açık yara ve enteroatmosferik fistül nedeniyle stoma ve yara bakım ünitesine konsülte edildi. İlk etapta abdomen koruyuculu negatif basınçlı pansuman ve enterik fistül ağzının pansumandan izole edilmesi için dren torbasına alınması yöntemi ile bakıma başlandı. 28 gün (15 pansuman) abdomen koruyuculu pansuman uygulandı. Daha sonra hastaya günaşırı normal negatif basınçlı pansuman uygulandı. 22 adet pansuman (yaklaşık 45 gün) sonra negatif basınçlı pansuman sonlandırıldı. Enteroatmosferik fistül ağzı korunarak geniş açık yaranın bu yöntemle granüle olması sağlandı. Gümüşlü hidrofiber, dren torbası, ince hidrokolloid, stoma pastası, stoma pudrası ile yara ve fistül bakımı yapıldı.Bu arada hastaya 3 kez yüzeyel cerrahi debridman uygulandı. Hastanın fistül ağzı korunarak yara bakımı ve kontraksiyonun gelişimi resimler ile sunulmaya çalışıldı.

Sonuç: Özellikle yara kenarlarına yakın olmayan enteroatmosferik fistüllerde içeriği kontrol altına almak her zaman mümkün olamamaktadır. Dolayısıyla yara yüzeyine intestinal içerik kontaminasyonu devam ettiği sürece iyileşme geç olmakta, sağlıklı cildi tahrişten korumak çok zor olmaktadır. Ancak bu tür hastalarda yara iyileşmesi yakın takip, yoğun yara bakımı ve fistül ağzının izole edilmesi ile sağlanabilir.

POSTER BİLDİRİLER

P 1
BASI YARALARI

Nazmi Yoğurtçu, Bilgehan İlker, Hasan Şahin, Ali Barutçu
Dokuz Eylül Üniversitesi Tıp Fakültesi, Plastik, Rekonstruktif ve Estetik Cerrahi AD., İzmir

Gereç ve Yöntem: Çalışmamızda Ocak 2000 - Ağustos 2012 tarihleri arasında Dokuz Eylül Üniversitesi Plastik, Rekonstrüktif ve Estetik cerrahi kliniğinde bası yarası nedeniyle takip ve tedavi edilen 118 hasta retrospektif olarak incelenmiştir. Toplam 118 hastanın 43 tanesi (%36) kadın; 75 tanesi (%64) erkekti. En genci 26, en yaşlısı 83 yaşında olmakla birlikte ortalama yaş 49.9 idi.

Bulgular: Etyolojik faktörler incelendiğinde,bası yaralarının; 97 hastada (%82) parapleji nedeniyle immobilizasyon sonucunda -- 34 hastada AİTK sonrası gelişen, 21 hastada (%18) yüksekten düşme sonrası gelişen, 18 hastada ADTK sonrası gelişen,15 (%12) hastada SVO sonrası gelişen, 9 hastada ateşli silahla yaralanma sonucu gelişen --, 21 hastada (%18) yoğun bakım takipleri sırasında –16 hastada kardiyovasküler hastalıklara bağlı olarak, 5 hastada (%4) postoperatif dönem sonrası – geliştiği saptandı. 118 hastanın bası yarası; 44 hastada sakral bölgede, 38 hastada iskial, 16 hastada gluteal, 10 hastada trokanterik, 4 hastada topuk, 1 hastada Trokanterik + iskial,1 hastada sakral + trokanterik, 1 hastada sakral + iskial, 2 hastada ayak plantar yüz ve 1 hastada patellar bölge yerleşimli idi. Hastaların 7 tanesi (evre 1; 15 tanesi (%13) evre 2; 44 tanesi (% 37) evre 3; 52 tanesi (%44) evre 4 bası yaralarına sahipti. 45 hastanın (%38) yara kültürlerinde üreme saptanmazken; 73 hastanın (%62) yara kültüründe üreme saptandı.En sık izole edilen mikroorganizma 32 hastada (%44) Pseudomonas aurigunesa iken; ikinci sıklıkta 19 hastada (%16) Staphilococus aureus olarak saptandı.Kültürde üreme bulunan hastalar parenteral antibiyoterapi ile takip edildi ve takip eden iki kültürde üreme negatifliği saptandıktan sonra operasyona alındı. 23 hastada (%19) pansumanla sekonder iyileşme sağlanırken; 5 hastada (%4) debridman sonrası primer onarım; 90 hastada (%71) lokal fleplerle (v-y ilerletme flebi, rotasyon flebi, transpozisyon flebi; muskulokutan flep) onarım uygulandı.

Sonuç: Bası yaraları uzun süre immobilizasyona bağlı olarak artan basınca bağlı olarak deri bütünlüğünde bozulmayla sonuçlanan yaralardır. Çalışmamızda bası yaralı tanılı hastalar takip ve tedavi edildiğinden dolayı prevelansa dair bir veriden söz edemeyiz. Çalışmamızda bası yaralarının yerleşim yerleri arasında sakrum birinci sıradadır (%37,2). Literatürdeki çalışmaların çoğunda, bizim çalışmamıza benzer şekilde, en sık görülen yerleşim yeri sakrumdur. Kliniğimizde bası yaralarının en sık sakrumda görülme nedeni olarak; hastaların genellikle baş kısmı kaldırılmış yataklarda yatmaları gösterilebilir. Bası yaralarından en sık izole edilen ajanlar çalışmalara göre değişiklik göstermektedir. Spinal kord yaralanması olup bası yara enfeksiyonlu 101 hastanın derin doku biyopsi kültürlerinin incelendiği bir çalışmada; Enterobacter (%29),Staphylococcus spp. (%28), Enterococcus faecalis (%16) ajanları en sık izole edilen ajanlar olarak tespit edilmiştir. Çalışmamızda ise En sık izole edilen mikroorganizma 32 hastada (%44) Pseudomonas aurigunesa iken; ikinci sıklıkta 19 hastada (%16) Staphilococus aureus olarak saptandı. Basıncın giderilmesi; sadece yara iyileşmesinde değil yaraların açılmasının önlenilmesinde de çok önemlidir.Kötü beslenme, inatçı kirlenme ve nemlenmeye yol açan inkontinans,demans, paralizi, sürtünme gibi faktörler iyileşme olasılığını azaltır. Riskli bölgelerin uzun süre bas›nca maruz kalmasının önlenmesi;doku perfüzyonunu arttırıcı önlemlerin alınması,risk faktörlerinin azaltılması ve primer hastalıkların tedavi edilmesi ile bası yarası görülme sıklığı azaltılabilir.

P 2
RADYODERMATİT ZEMİNİNDE 16 YIL SONRA GELİŞEN GÖĞÜS ÖN DUVARI DEFEKTİ,LATİSSİMUS DORSİ FLEBİ İLE ONARIM

Nazmi Yoğurtçu, Bilgehan İlker, Pınar Eroğlu, Adnan Menderes, Ali Barutçu
Dokuz Eylül Üniversitesi Tıp Fakültesi, Plastik,Rekonstruktif Ve Estetik Cerrahi AD., İzmir

Amaç: Yumuşak dokuyu içeren göğüs ön duvarının yüzeyel defektleri deri greftleri veya lokal fleplerle tedavi edilebilirken tam kat oluşan göğüs ön duvar defektleri,kemik ya da kıkırdak dokunun açığa çıktığı ya da vital organların (kalp,akciğer..) ekspoze olduğu defektlerde daha geniş kapsamlı tedavi seçenekleri planlanmalıdır.

Gereç-Yöntem: Kliniğimizde genel kabul edilen yaklaşım olarak 2 ve daha az kosta rezeksiyonu yapılan olgularda sadece yumuşak doku ile rekonstrüksiyon yapılırken 1 kosta ve sternum rezeksiyonu ya da 2 den fazla kosta rezeksiyonu yapılan olgularda kemik yapının stabilizasyonu ve yumuşak doku rekonstrüksiyonu yapılmasıdır.

51 Yaşında, kadın hasta.
1996 yılında sol meme,invaziv duktal karsinom nedeni ile modifiye radikal mastektomi ve sol aksiler diseksiyon uygulanmış. Aksilladan çıkarılan 17 adet lenf nodundan 5 tanesinin metastatik olarak saptanması üzerine hastaya 45 kür radyoterapi ve 8 kür kemoterapi uygulanmış. Takip edilen 5 yıl boyunca da östrojen reseptör blokeri tedavisi verilmiş. Kür sağlanan hasta medikal onkoloji bölümünce takibe alınmış.

2011 yılında rutin takipleri nedeni ile çekilen toraks bilgisayarlı tomografisinde "Akciğerde şüpheli kitle; metastaz?" Olarak yorumlanması üzerine akciğerden kitle eksizyonu yapılmış. Akciğerden alınan kitlenin patoloji sonucu "metastatik müsinöz adenokanser. (olası meme kanseri metastazı)" olarak gelmiş.

Ağustos 2011 de sol mastektomi alanında geçmeyen açık yara şikayeti ile poliklniğimize yönlendirlen hastadan alınan insizyonel biyopsi sonucu "radyasyon dermatiti" olarak geldi. Kasım 2011 de yapılan torakoabdominal magnetik rezonans görüntüleme sonucunda L2-L3 vertebrada metastatik görünüm olarak yorumlanması üzerine hastaya 10 kür daha radyoterapi verildi. Radyo terapi sonrasında sol mastektomi alanındaki açık yara boyutlarında artış görüldü.

Hastaya sol mastektomi alanındaki defektin rekonstrüksiyonu amaçlı latissimus dorsi pediküllü flep ile onarım planlandı. Preoperatif olarak çekilen doppler ultrasound sonucunda sol torakodorsal arter patent olarak izlendi.

Sonuç: Göğüs ön duvar defektleri çoğunlukla primer ya da göğüs ön duvar neoplazmları, radyasyon hasarı, enfeksiyon ve travma nedeni ile meydana gelir.

Göğüs ön duvar defekti tedavisinde sağlam sınırlara kadar uzanan geniş eksizyon esastır. Akciğer sınırlarına kadar uzanan rezeksiyonlar da göğüs cerrahisi,kalp ve perikard sınırlarına kadar uzanan geniş rezeksiyonlarda Kalp Damar Cerrahisi ve defektin rekonstrüksiyonu işleminde Plastik,Rekonstrüktif ve Estetik Cerrahinin yer aldığı multidisipliner bir yaklaşım gerektirir.

Tüm tam kat göğüs duvarı defektler inde solunumla paradoksal hareket görülebilir. Göğüs ön duvarındaki 5 cm üzerindeki defektlerde rijid rekonstrüksiyon, göğüs arka duvarındaki ise 10 cm üzerindeki defektlerde (skapulanın koruyucu görevinden dolayı) rijid rekonstrüksiyon uygulanılmalıdır.

Rijid göğüs duvarı rekonstrüksiyonu otojen materyaller ile (Kosta,kıkırdak grefti..) veya prostetik materyaller (vikril,prolen meş....) yapılabilir.

Göğüs duvarı defektlerinde ilk seçenek lokal flepler olarak düşünülebilir. Lokal flepler içinde ise ilk seçenek latissimus dorsi myokutan fleptir. Bunun dışında ayrıca pektoralis major myokutan flebi, serratus anterior myokutan flep, eksternal oblik myokutan flep, pediküllü ya da serbest olarak taşınan TRAM ya da VRAM flepler, Serbest TFL flep diğer tedavi seçenekleri olarak sıralanabilir.

P 3
DİYABETİK AYAKTA ENFEKSİYONUN ŞİDDETİNE GÖRE HBO TEDAVİ SEANS SAYILARI

Mesut Mutluoğlu[1], Günalp Uzun[1], Vedat Turhan[2], Hakan Ay[1]
[1]*GATA Haydarpaşa Eğitim Hastanesi, Sualtı Hekimliği ve Hiperbarik Tıp Servisi, İstanbul*
[2]*GATA Haydarpaşa Eğitim Hastanesi, Enfeksiyon Hastalıkları ve Klinik Mikrobiyoloji Servisi, İstanbul*

Amaç: Hiperbarik oksijen tedavisi (HBO) diyabetik ayak tedavisinde yaygın olarak kullanılmaktadır. Tedavinin temel etkisi doku iskemisi üzerine olsa da HBO tedavisinin ayrıca çeşitli anti-infektif etkilerinin de olduğu bilinmektedir. Giderek artan bir sıklıkla diyabetik ayakta kullanılan HBO tedavisinin uygulanacak seans sayıları ile ilgili kesin bir bilgi bulunmamaktadır. Bu çalışmadaki amacımız diyabetik ayak olgularında enfeksiyonun şiddetine göre HBO tedavisi seans sayılarının farklılık gösterip göstermediğinin ortaya konması idi.

Gereç-Yöntem: Servisimizde diyabetik ayak nedeni ile 1 ocak 2007 ile 31 aralık 2008 yılları arasında yatırılarak tedavi gören hastalar retrospektif olarak gözden geçirilmiştir. Hastalar osteomiyelit varlığına göre ve Uluslararası Diyabetik Ayak Çalışma Grubu (IWGDF) tarafından geliştirilen PEDIS sınıflandırmasına göre gruplandırılarak gördükleri ortalama HBO seans sayısı açısından karşılaştırılmışlardır. PEDIS I4 alt grubu hasta sayısı az olması nedeni ile bu gruptaki hastalar I3'e ilave edilerek I2 ile karşılaştırılmıştır.

Bulgular: İki yıllık çalışma süresince 91 hasta diyabetik ayak nedeni ile hospitalize edilmiş. Bunlar arasından, 7 hastanın takip bilgilerine ulaşılamadığı için, 10 hasta major alt ekstremite amputasyonu geçirdiği için, 3 hasta HBO tedavisi açısından uygun olmaması nedeniyle tedavi görmediği için ve bir hasta hospitalizasyonu esnasından öldüğü için çalışmaya dahil edilmemiş, neticede 70 hasta çalışmaya dahil edilmiştir. Tüm hastalarda IWGDF' nin tanımladığı kriterler doğrultusunda enfeksiyon tablosu kaydedilmiştir. I2 grubundaki hastalar ortalama 22,6 ± 16, I3+4 grubundaki hastalar ise ortalama 32,6 ± 16,5 seans HBO tedavisi görmüşlerdir (p=0.013). Osteomiyelit varlığına göre karşılaştırmada ise, diyabetik ayak osteomiyeliti bulunmayan hastalarda 20,8 ± 12,2; bulunanlarda ise 34,2 ± 18,4 (p= 0.001) seans idi.

Sonuç: Her ne kadar HBO tedavisi diyabetik ayakta daha çok iskemik olgularda tercih edilse de enfekte olgularda da kullanılmaktadır. Bu çalışmada enfeksiyonun şiddeti ve osteomiyelit varlığına bağlı olarak ortalama HBO tedavi seans sayıları karşılaştırılmış, enfeksiyonun daha ciddi seyrettiği olgularda anlamlı düzeyde daha fazla HBO tedavi seansına gereksinim duyulduğu izlenmiştir.

P 4
İLERİ DÜZEY TOPUK DOKU DEFEKTLERİNDE SERBEST FLEBE ALTERNATİF : VAC

Sevim Şen[1], Bilgehan Aydın[2], Seçil Aydın[1], Sibel Afacan[1], Meral Sönmezoğlu[3], Uğur Anıl Bingöl[2]

[1]*Yeditepe Üniversitesi Hastanesi, Hemşirelik Hizmetleri Direktörlüğü, İstanbul*

[2]*Yeditepe Üniversitesi Hastanesi, Plastik, Rekonstrüktif Ve Estetik Cerrahi AD., İstanbul*

[3]*Yeditepe Üniversitesi Hastanesi, Enfeksiyon Hastalıkları AD., İstanbul*

Amaç: VAC yöntemi akut ve kronik yaralarda yara iyileşmesini negatif basınç oluşturarak hızlandırmaktadır. Yapılan çalışmalarda VAC uygulanan hastalarda iyileşmenin yarada öncelikle lokal kan akımını arttırarak, yara alanına epitelyal migrasyonu arttırması, bakteriyel kolonizasyonu azaltması, interstisyel doku ödemini azaltması ve yara etrafındaki hücrelerde mitozu arttırması gibi mekanizmalar ile etki ettiği gösterilmiştir. Ayrıca bu sistem oluşturduğu mekanik stresle hücrelerin iskelet yapılarında değişimlere yol açmakta ve böylece hücre içi ikincil habercilerin salınımını arttırarak proliferasyonu ve dolayısıyla granülasyon dokusu oluşumunu arttırmaktadır. VAC sisteminin önemli bir pozitif etkisi de yara iyileşmesini geciktiren proteazların emilerek ortamdan uzaklaştırılmasını sağlamasıdır.

Gereç-Yöntem: Ani başlayan baldır ağrısı ile 46 yaşında, 16 yıldır insülin bağımlı Tip 2 DM olan, diyabet ve beslenme tedavisine uyum sağlamayan obez, erkek hasta ortopedi kliniğine başvurmuştur.

Bulgular: İzlem amacıyla kliniğe yatış kararı verilen hastada aynı gün topuk nekrozu gelişmesi üzerine Plastik, Rekonstrüktif ve Estetik Cerrahi Kliniğine devredilmiştir. Sonrasında MR Anjio ile değerlendirilmiş olup çeşitli seviyelerde bilateral tibial anterior, posterior ve dallarında oklüzyon tespit edilmiştir. Tespit edilen oklüzyonun etki ettiği alanı değerlendirmek için anjio yapılan hastaya balon anjiyo ve stent uygulanmıştır. Nekroz alanında demarkasyon oluştuktan sonra geniş debridmanı yapılmıştır. Hastanın yaşı ve sosyal koşulları nedeniyle ampütasyon tercihi düşünülmemiştir. Rekonstrüksiyon amacıyla uni ve ipsi lateral bacak damarlarında tıkanıklar olduğundan altın standart tedavi yöntemi lokal kas, deri flebi, çapraz bacak flebi, serbest flep seçenekleri uygulanmamıştır. Tedavi planında hastanın metabolik ve enfeksiyon kontrolü multidisipliner ekip ile sağlandıktan sonra, VAC tedavi sonrası yeterli saha alıcı şartları oluşturularak kısmi kalınlıkta deri grefti ile onarımı planlanmıştır. İlk yarım saatte etkin ve homojen gümüş salınımı yaparak enfeksiyonu önlemesi ve sahip olduğu eşit sensör kanallarıyla negatif basıncı homojen bir şekilde dağıtıp en iyi sonucu vermesi nedeniyle infoVAC ® % 10 gümüşlü, sürekli, 125 mm/Hg VAC tedavisi; 2 günde bir değiştirilmek üzere seri debridman ile 20 seans olarak uygulanmıştır. Kemik ile deri grefti arasında yeterli granülasyon doku kalınlığı sağlanıldıktan sonra kısmi kalınlıkta deri grefti ile yara kapatılmıştır. Son greft pansumanı 5 gün boyunca açılmadan VAC ile yapılmıştır. % 100 greft başarısı sağlanarak hasta mobil bir şekilde taburcu edilmiştir.

Sonuç: Klasik pansuman ile granülasyonun oluşmaya başlaması uzun sürmekte ve hastanede kalış süresini uzatmaktadır. Bununla birlikte, VAC tedavisi sayesinde hastaya ait sistemik ve lokal komplikasyonlarının azaltılmasının yanı sıra, granülasyon dokusunun

hızlı ilerlemesiyle defektin üç boyutlu küçülmesi, enfeksiyon ve koleksiyon drenajını sağlayarak bakteriyel yükün azaltılması, dolayısıyla antibiyoterapi gereksinim süresinde kısalma ve hastanede kalış süresinde anlamlı azalma sağlamaktadır. Topikal negatif basınçlı yara tedavisinin başarısında ise uygulayıcı tecrübesinin ve hasta kooperasyonun yanı sıra, kullanılan cihazın özellikleri (saniyedeki homojen gümüş salınımı, negatif basıncın homojen dağıtılması, kaçak ya da tıkanma durumunda makinenin alarm vermesi vb.) sonucu etkileyen en önemli faktörlerdendir. Sonuç olarak; diyabet bağlı gelişen vaskülopati sonrasında oluşan topuk nekrozunda VAC tedavisinin yara enfeksiyonun drenajı ve sağaltımında, yaranın kontraksiyon boyutunun azalmasında, granülasyon dokusunun arttırılmasında ve buna bağlı olarak fonksiyonel nihai rekonstrüksiyonun sağlanmasında ve ampütasyon oranının azalmasında oldukça güvenli, etkili bir yöntem olduğu görülmüştür.

debridman sonrası

Topuk nekrozu sonrasında nekrotik dokular debride edildikten sonra calcaneus tamamen açıkta

InfoVAC Tedavisi Sonrası

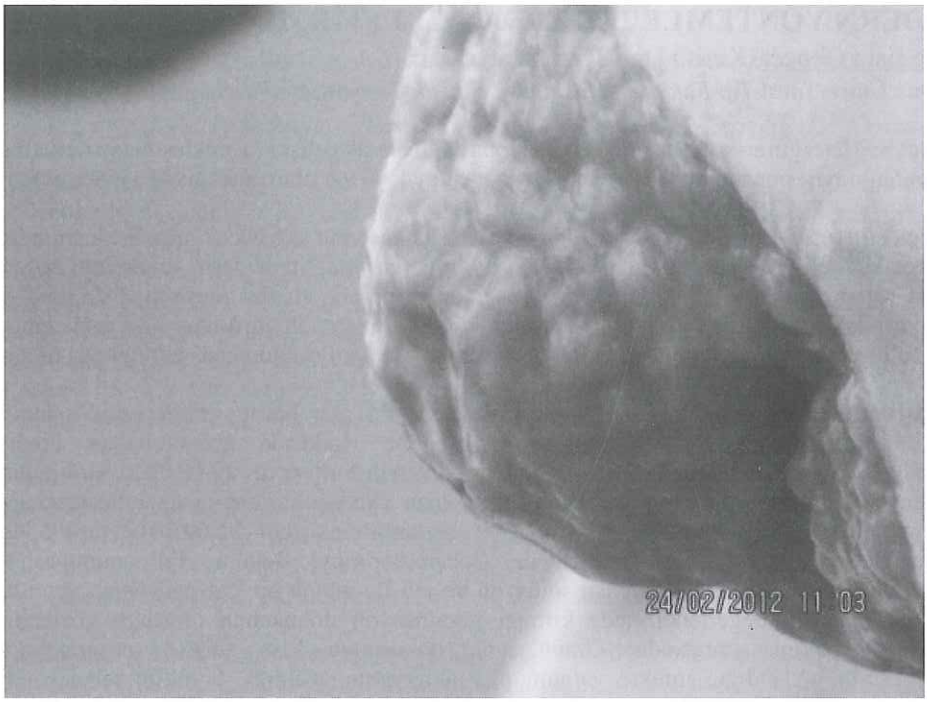

VAC tedavisi sonrasında tüm kemik granülasyon dokusu ile kaplandı.

P 5
TRAKSİYONA BAĞLI BASINÇ YARASI GELİŞEN HASTADA MODERN YÖNTEMLERLE YARA İYİLEŞTİRME

Zehra Esin Gencer, Kerim Ünal, Özlenen Özkan
Akdeniz Üniversitesi Tıp Fakültesi Hastanesi, Plastik Cerrahi Anabilimdalı, Antalya

Amaç: Sağ bacağın arka üst kısmında traksiyona bağlı olarak gelişen kronikleşmiş ve ilerlemiş olan yaranın iyileşmesini hızlandırmak, ağrıyı azaltmak ve var olan enfeksiyonu gidermektir.

Gereç-Yöntem: Hasta Y.K. 32 yaşında erkek hasta,hastanın sağ bacak arka üst kısmında, 4.derece kaviteli; 6.5x3.5x4.5-1x1x1-5x3.5x4.5 boyutlarında 3 tane derin yarası mevcuttur. Yarada sarı nekrotik alanlar fibrinli sarı ve epitelize pembe alanlar mevcuttur. 5x3.5x4.5 boyutlarındaki yarada püy akıntısı mevcuttur. Vital bulguda subfebril ateş 37.8 mevcuttur. Yara kültüründe Klebsiella pneumoniae ssp pneumoniae ve Pseudomenas aeruginosa üredi.

Bulgular: Reanimasyon Yoğun Bakım Ünitesinde 45 gün bacağı traksiyonda kalarak tedavi gören hastanın,temas izolasyonu nedeniyle (trakeada acenotobacter üredi) Tazocin 3x1gr, Alfacid 3x1 gr,Sefepim 3x1 gr. sırasıyla kullanıldı. 22.08.2012 tarihinden itibaren izotonik ve antibiyotikli pomadla pansuman yapılan hastanın yara iyileşmesinde gelişme yavaş olduğundan, yara iyleşmesini hızlandırmak için 21.09.2012 tarihinden itibaren içeriğinde saf su, çinko, demir, Cocamidopropyl Betaine, Polyominopropyl Biguanide, Disodium EDTA bulunan solüsyon ve jeli ile günde bir kez pansuman yapıldı. 28.09.2012 tarihli değerlendirmede kırmızı granülasyon dokusunun oluştuğu gözlendi. Uygulanan bakım sonrasında; Granülasyon dokusunun kısa sürede oluşarak,yara iyileşmesinin hızlandığı, enfekte yaranın püy akıntısının azaldığı, biyofilm tabakasının depritmana gerek kalmadan temizlendiği, hastanın ağrısının azaldığı gözlemlendi.

Sonuç: Hastanın yarası 40. günde gözle görülecek şekilde düzeldi. 2x1x1,2x2x1 Hasta 120.gününde yoğunbakımdan, kliniğe transfer edildi. Hasta yakınlarına pozisyon değişimi ve vücut hijyeni konusunda eğitim verildi.

P 6
DERİDEN İNVAZE OLAN SANAYİ MALZEMELERİNE BAĞLI GELİŞEN OSTEOMYELİT VAKASI

Mehtap Karameşe, Ahmet Akatekin, Malik Abacı, Tuğba Gün, Gökçe Ünal, Zekeriya Tosun
Selçuk Üniversitesi Tıp Fakültesi Plastik, Rekonstrüktif ve Estetik Cerrahi AD., Konya

Amaç: İş kazasına bağlı sol el 4. parmak midfalanksta açık kırık oluşan ve takip eden dönemde distal falanksta osteomyelit gelişen hastanın sebebe yönelik değerlendirilmesidir

Gereç-Yöntem: 42 yaşında erkek hasta spiral ile yaralanma sonucu sol el 4. parmak midfalanksta açık parçalı transvers şaft kırığı ve ekstensör tendon tam kat kesisi nedeniyle başvurdu. Hasta günlük pansumanlar ile takip edilip yaralanmanın 4. gününde açık kırık plak-vida ile onarıldı. Ekstensör tendon onarımı da yapılan hastanın postop takiplerinde 3. ayda tırnak yatağında akıntı, parmak ucunda şişlik meydana geldi. Radyolojik incelemelerde distal falanksta rezorbsiyon izlendi.

Sonuçlar: Distal falanksta tama yakın kayıp olmasına rağmen midfalanksta tam iyileşme gerçekleşti. Midfalanksta plak-vida çıkarılıp distal falankstaki rezidü kemik parçaları debride edildi. Kemiğin patolojik ve mikrobiyolojik incelemesinde osteomyelit saptandı. Hastanın preoperatif fotoğrafları tekrar değerlendirildiğine distal falanksa saplanmış nonopak küçük cisimler gözlendi. Osteomyelit'in nedeni küçük cisimler olarak düşünüldü

Tartışma: İş kazası esnasında oluşan yaralanmalarda asıl travma alanına odaklanılıp diğer alanlar genellikle gözden kaçırılır. Yara bakımına rağmen travma zonu dışındaki alanlarda minik partiküllere bağlı enfeksiyon hatta osteomyelit gelişebilmektedir. Cerrahi esnasında travma alanına yakın alanlar ayrıntılı gözden geçirilmeli, düz grafilerde dansite vermese bile enfeksiyon etkeni olabileceği göz önünde bulundurulmalıdır.

Travma erken dönem görünümü

Travma erken dönemde açık kırık ve parmağa saplanmış küçük sanayi parçaları izlenmekte

Travma erken dönem grafisi

Erken dönem grafide sadece izole kırık izlenmekte

P 7
İSKEMİK KARAKTERLİ DİYABETİK AYAK OLGULARINDA YÜKSEK SEVİYEDEN AMPUTASYONUN ÖNLENMESİNDE İNTRALEZYONEL EPİDERMAL BÜYÜME FAKTÖRÜ (HEBERPROT-P) KULLANIMI

Şamil Aktaş[1], Levent Demir[1], Fatih Yanar[2], Selçuk Baktıroğlu[2], Erdem Güven[3], Önder Kılıçoğlu[4]

[1]*İstanbul Üniversitesi, İstanbul Tıp Fakültesi, Sualtı Hekimliği ve Hiperbarik Tıp AD, İstanbul*

[2]*İstanbul Üniversitesi, İstanbul Tıp Fakültesi, Genel Cerrahi AD, İstanbul*

[3]*İstanbul Üniversitesi, İstanbul Tıp Fakültesi, Plastik ve Rekonstrüktif Cerrahi AD, İstanbul*

[4]*İstanbul Üniversitesi, İstanbul Tıp Fakültesi, Ortopedi ve Travmatoloji AD, İstanbul*

Amaç: Diyabetik ayak tüm dünyada olduğu gibi ülkemizde de önemli bir sağlık sorunudur. Non-travmatik amputasyonların çoğunluğu diyabetik ayak nedeniyledir. Diyabetik ayak olgularında yüksek seviyeden amputasyonlar çoğunlukla iskemik komponenti baskın olanlarda uygulanır. Major damar tıkanmalarına primer yaklaşım revaskülarizasyondur. Bununla birlikte cerrahi revaskülarizasyonun mutlak çözüm olmadığı olgularda hiperbarik oksijen tedavisi, negatif basınçlı yara kapama yöntemi gibi yöntemler de kullanılmaktadır. İntralezyonel epidermal büyüme faktörünün ileri derecede iskemik diyabetik ayak olgularında başarıyla kullanıldığına ve üst seviyeden amputasyonları engellediğine yönelik yayınlar bulunmaktadır. İleri derecede iskemisi bulunan, cerrahi revaskülarizasyon uygulanmış veya uygulanması sakıncalı bulunmuş ve üst seviyeden amputasyon kararı verilmiş üç diyabetik ayak olgusunda intralezyonel epidermal büyüme faktörü kullanılması amaçlanmıştır.

Gereç-Yöntem: Olgu 1: 52y, E, 17 yıldır tip 2 DM olan hasta, 9 yıldır insulin kullanmaktadır. 6 yıl önce bilateral femoropopliteal by-pass operasyonu, farklı zamanlarda sol ayak 1, 2, 3, 4. ve 5. parmak ve distal metatarsların amputasyonu, sol eksternal iliac artere balon angioplasti öyküsü (6 ay önce) bulunan hastanın ileri derecede iskemik enfekte yaraları mevcuttu. Hasta İTF Genel Cerrahi servisinde periferik by-pass cerrahisinin yüksek mortalite riski ve düşük başarı şansı nedeniyle opere edilmedi. Hastanın yara bakımı, antibiyoterapi, hiperbarik oksijen tedavisine ek olarak transmetatarsal amputasyon güdüğündeki 10*5*2 cm boyutlarındaki yarasına 75µg toplam 12 doz; topuğundaki 8*5 cmlik yaraya ise toplam 6 doz 75µg intralezyonel epidermal büyüme faktörü (Heberprot-p) uygulandı.

Olgu 2: 68y, E, 16 yıldır tip 2 DM olan ve insülin kullanan hastaya 8 ay önce Genel Cerrahide sol insitu popliteodistal by-pass operasyonu yapılmış. Haftada 3 kez hemodiyalize alınan hastanın sol ayak transmetatarsal amtutasyon güdüğündeki ileri derecede iskemik 14x9x4 cm boyutlarında akıntılı, enfekte yarası için yara bakımı, antibiyoterapi, hiperbarik oksijen tedavisine ek olarak 25 doz 37 flk 75µg intralezyonel epidermal büyüme faktörü uygulandı.

Olgu 3: 74y, K, 25 yıl tip II DM olan ve 6 ay önce periferik anjioplasti uygulanan hastanın 1,2,3,4 metatarsal amputasyon güdüğünde 10*8 cm boyutlarındaki iskemik enfekte yarası için yara bakımı, antibiyoterapi, hiperbarik oksijen tedavisine ek olarak toplam 12 flk 75µg heberprot p uygulandı.

Bulgular: Yüksek seviyeden amputasyon önerilen üç ileri derecede iskemik diyabetik ayak infeksiyonu tanılı hastada amputasyon önlendi ve yeterli granülasyon dokusu sağlanarak yara iyileşmesi tamamlandı.

Sonuç: İleri derecede iskemik diyabetik ayak infeksiyonu tanılı hastalarda intralezyonel epidermal büyüme faktörü uygulamasının yeterli granülasyon dokusu sağlayarak yara iyileşmesine ve yüksek seviyeden amputasyonların önlenmesine katkıda bulunduğu düşünülmektedir.

olgu 1- tedavi öncesi

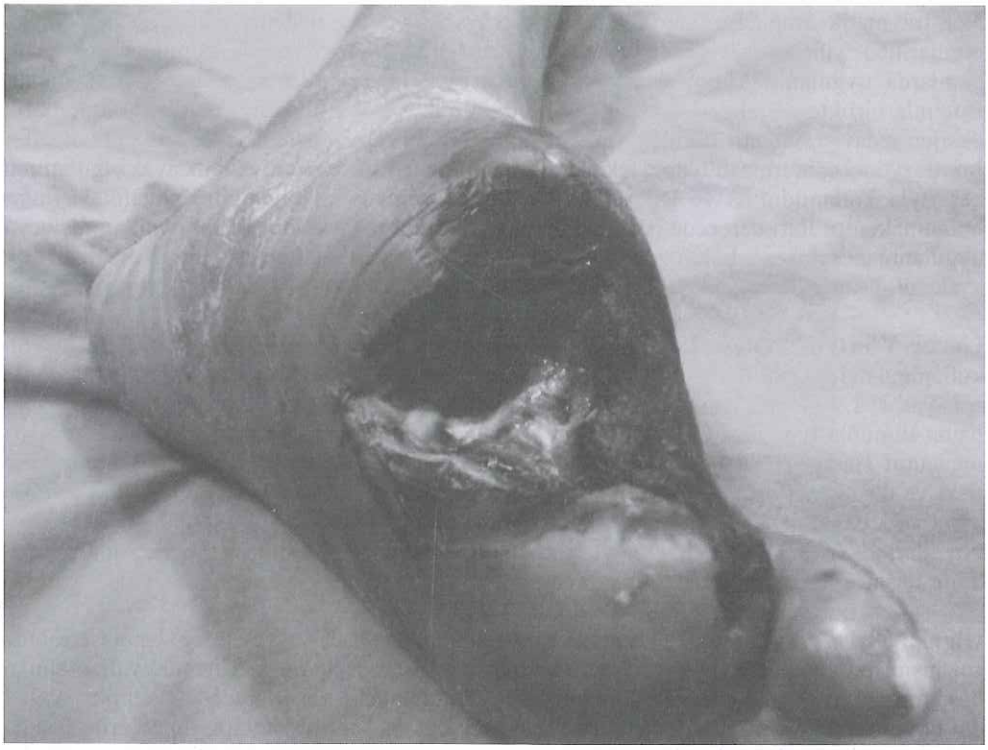

olgu 1- tedavi sonrası

P 8

GÜDÜK İNFEKSİYONU TEDAVİSİNDE TOPİKAL NEGATİF BASINÇ (TNB) UYGULANMASI: OLGU SUNUMU

Fatih Yanar, Orhan Ağcaoğlu, İlker Özgür, Sercan Yüksel, Fatih Ata Genç, Selçuk Baktıroğlu

İstanbul Üniversitesi, İstanbul Tıp Fakültesi, Genel Cerrahi ABD, Periferik Damar Cerrahisi Birimi, İstanbul

Giriş: Topikal negatif basınç uygulaması akut ve kronik yaralarda iyileşmeyi hızlandırmak için yara üzerine kontrollü ve lokalize negatif basınç kullanımını sağlayan non-invaziv bir yöntemdir.

TNB;

-Lokal kan akımında artış,

-Fibroblast proliferasyonu,

-Yara perfüzyonunu uyararak yara boşluğunun granülasyon dokusu ile dolmasını ve yara kenarlarının retraksiyonunu sağlaması,

-Ödem ve eksudanın kontrolü ile yaranın bakteriyel kolonizasyonunun kontrolünün sağlanmasına neden olarak daha hızlı ve etkin yara iyileşmesini sağlamaktadır.

Resim 1a: Güdük infeksiyonu Resim 1b: TNB uygulaması

Olgu: 85 yaşında kadın hastaya sağ femoro-popliteal tıkanıklık ve diyabetik ayak infeksiyonu tanılarıyla diz üstü amputasyon uygulanmasını takiben ameliyat sonrası 4.gününde insizyon hattında kızarıklık ve akıntı nedeniyle sütürleri alındı, yara yerinden pürülan akıntı geldiği görüldü. Yara yeri debride edilerek, kültür –antibiyogram için örnek alındı.Takiplerinde V.A.C. Therapy® (Kinetic Concept Inc.Texas, USA) sistemi ile TNB uygulandı. Hastanın takibinde klinik ve laboratuar parametrelerine göre TNB 48-72 saat süreyle değiştirildi. İnfeksiyon hastalıkları ile konsülte edilerek uygun antibiyoterapi uygulandı. Üç seans TNB uygulamasından sonra cilt altı dekole edilerek güdük cilt stapleri yardımıyla kapatıldı.

Resim 2a: TNB sonrası granüle güdük Resim 2b: Yaranın cilt stapleri ile kapatılması

Sonuç: TNB majör amputasyon sonrası ortaya çıkabilen güdük infeksiyonu tedavisinde uygun antibiyoterapi ve diğer tedavi modaliteleri ile birlikte kombine edilerek kullanılabilir. Kötü kokunun giderilmesi, hastaya daha iyi konfor sağlaması, hızlı iyileşme sağlayarak hastanede kalış süresini kısaltması konvansiyonel pansuman uygulamasına üstünlükleridir.

Resim 1a,b: Güdük infeksiyonu, TNB uygulaması

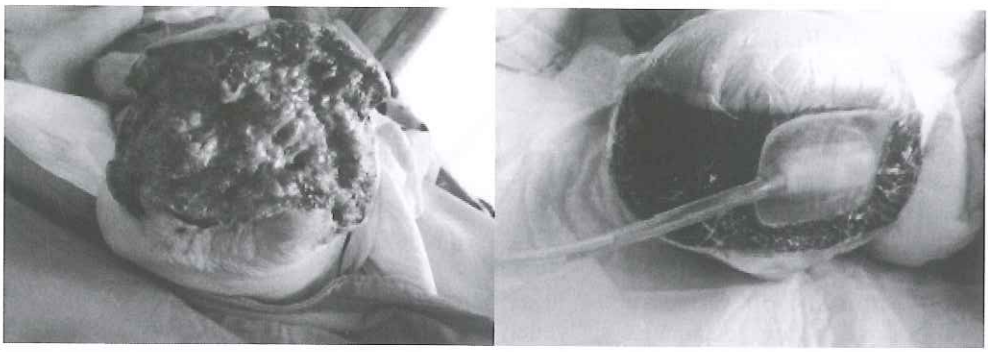

Resim 2a,b: TNB sonrası granüle güdük, Yaranın cilt stapleri ile kapatılması

P 9

ELEFANTİAZİS VE ALT EKSTREMİTEDE PROBLEMLİ YARA

Mehtap Karameşe, Tuğba Gün, Ahmet Akatekin, Malik Abacı, Zekeriya Tosun
Selçuk Üniversitesi Tıp Fakültesi, Plastik Rekonstrüktif ve Estetik Cerrahi Ana Bilim Dalı, Konya

Amaç: Filarial parazitler, en sık görülen şekli elefantiazis olmak üzere, hidrosel, adenolenfanjit, pulmoner eozinofili, lenfödem gibi klinik tablolar oluştururlar. 1,3 Lenfatik kanallara ve lenf nodlarında yerleşerek genişleme ve duvar kalınlaşmalarına sebep olurlar. Alt ekstremite sıklıkla tutulan bölgedir ve tedavisi oldukça zordur.

Olgu Sunumu: 50 yaşında erkek hasta her iki bacakta çap artışı, şekil bozukluğu, ayakkabı ve kıyafet bulamama şikâyetleri ile kliniğimize başvurdu. Hastanın ek bir hastalığı, devamlı kullandığı ilacı, aile öyküsü yoktu. 15 yıldır şikâyetleri mevcut olan hastanın, fizik muayenesinde, her iki bacakta çap artışı, sol bacakta gode bırakmayan ödem, hiperemi mevcuttu. (Resim 1) Ateş, hassasiyet saptanmadı. Paraziter incelemesinde etken izole edilmedi. Sol bacakta eksizyonu sırasında fazla miktarda kanama ve lenfatik drenaj dikkat çekti. Vasküler duvarlar kalın ve dilate idi.(Resim 2) Hemovac dren yerleştirildi. Cilt primer kapatıldı. Postop sıkı elastik bandaj sarıldı. Eritrosit süspansiyon ve proteinden zengin diyet verildi, rehidratasyon sağlandı. Yara yerinde fazla miktarda serohemorajik drenaj vardı. Tibia önyüzde postop 15. günde dehissens gelişti. Yara kültüründe psödomonas üremesi üzerine uygun antibiyoterapi uygulandı. Yara bakım malzemeleri kullanıldı. Enfeksiyon tedavisinin tamamlanmasından sonra kısmi kalınlıkta deri grefti ile defekt kapatıldı. Tam yara iyileşmesi postop 3. ayda sağlanabildi.

Sonuç: Elefantiazis, hastaların yaşam kalitesini düşüren önemli bir hastalık olmanın yanında, cerrahi tedavi sırasında postoperatif dönemde sıkı takip, replasman ve yara bakımı gerektirmektedir.

P 10
KÖPEK SALDIRISI SONRASI SKALPTE DOKU DEFEKTİ

Mehtap Karameşe, Tuğba Gün, Ahmet Akatekin, Malik Abacı, Zekeriya Tosun
Selçuk Üniversitesi Tıp Fakültesi, Plastik Rekonstrüktif ve Estetik Cerrahi Ana Bilim Dalı, Konya

Amaç: Skalpte doku defekti travma, konjenital, onkoloji nedenlerle ortaya çıkabilir. Evcil ve vahşi hayvan saldırıları nadir nedenlerdendir. Dokunun kontamine olması, yara bakım ve tedavi protokolünü etkiler. Etkili yara temizliği, tetanoz proflaksisi ve selülit, lenfanjit, abse, yara enfeksiyonlarına karşı proflaktik antibiyoterapi yapılmalıdır. Geçmişteki uygulamaların aksine akut dönemde rekonstrüksiyon planlanmalıdır.

Olgu Sunumu: 70 yaşında bayan hasta, aşısı olmayan köpek ısırması sonrası baş, kollar ve karında yaralanma sebeiyle acil servise başvurdu. Karın bölgesinde ve her iki kolda sıyrıklar ve skalpte sağ frontal bölgeden sağ oksipital bölgeye uzanan, yaklaşık 22*15 cm tam kat doku defekti mevcut idi. Acil serviste yapılan ilk değerlendirme sonrası servisimize alındı. Enfeksiyon hastalıkları ile konsülte edildi. Beyin, batın ve ekstremitede ek patoloji tespit edilmedi. Saldıran köpek aile tarafından öldürülüp atıldığından takibi ya da viral ve patolojik incelemesi yapılamadı. Yara irrigasyonu ve debridmanı yapıldı. Tetanoz aşı protokolü uygulandı. Yara yerlerine HRIG uygulanarak pasif immunizasyon sağlandı. Proflaktik olarak ampicilin/ sulbactam 6gr/ gün dozunda başlandı. Yara bakımını takiben free latissimus dorsi flebi ile rekonstrüksiyon planlandı. Latissimus dorsi kas flebi usulüne uygun kaldırldıktan sonra sağ süperfisial temporal artere anastomoz edildi. Flep üzeri kısmi kalınlıkta deri grefti ile kapatıldı. Takibinde flepte kayıp ya da enfeksiyon izlenmedi.

Sonuç: Baş boyun bölgesi hayvan saldırılarında nadir etkilenen bir bölgedir. Yara kirli olmasına rağmen, baş boyunda estetik beklenti sebebiyle uygun yara bakımı ve proflaksi ile birlikte erken rekonstrüksiyon uygulanır. Skalpte geniş doku defektlerinde free flep en uygun seçenektir.

P 11

ENFEKTE BİR DİABETİK AYAK YARASINDA KOMBİNE TEDAVİ SEÇENEKLERİNİN KULLANIMI

Dilek Şenen[1], Erkan Abdullah Orhan[2], Dursun Atakul[3], Ümran Muslu[1], Ahmet Demir[1]

[1]*Antalya Eğitim ve Araştırma Hastanesi, Antalya*

[2]*Edirne Devlet Hastanesi, Edirne*

[3]*Balıkesir Devlet Hastanesi, Balıkesir*

Amaç: Akut ya da kronik Diabetik ayak yaralarının yönetimi ve birlikte olduğenfeksiyonun önlenmesinde ve fonksiyonun tekrar kazanılmasında oldukça önemlidir. Ayak enfeksiyonlarınıneşlik ettiği diabetik ayak yaraları sıklıkla hastaların hastanede yatarak tedavisini gerektirir. Diabeitk ayak yaralarının kapatmaya uygun hale gelmesiylemajör uzuv amputasyonları engellenebilir hem de uzamış yara tedavisi ve tedavi maliyetleri düşürülebilir. Bu yazıda komplike bir hastadaki diabetik ayak yarasının kombine tedavi alternatifleriyle yönetilmesi anlatılmıştır.

Gereç-Yöntem: 50 yaşındaki kadın hasta koroner by pass hiperlipidemi hipertansiyon katarakt geçirilmiş SVo ve buna bağlı hemipleji sol femoral arter distalinde tıkanıklık ve sol ayak 3-4 parmakta dolaşım bozukluğu ile başvurdu dolaşım bozukluğu ilerledi ve 3.4. parmaklarda nekroz gelişti parmaklar ampute edildi fakat dolaşım bozukluğu ilerledi debridman defalarca tekrarlandı sonunda Kardiyovasküler cerrahi ve kardiyoloji klinikleriyle yapılan konsey sonrası medikal tedavinin yerine cerrahi seçenek yani distal damarlara stent uygulaması yapıldı ve bu arada 5.parmak dolaşımı da bozulunca ampute edildi bu aşamadan sonra sırasıyla NWPT ve kollajen gümüş içerikli pansuman dönüşümlü olarak kullanıldı.

Bulgular: Yara kültürünün pozitif geldiği dönemler antibiyoterapi uygulandı hastadan alınan kültürlerin negatif olduğu dönemde granulasyonun geliştiği de gözlendi aralıklı cerrahi keskin debridman NWPT ve kollajen gümüş pansuman yarada granulasyon dokusu gelişimine büyük katkı sağladı.

Sonuç: Diabetik ayak yaraları cerrahı oldukça zorlayan sabır ve multidisipliner yaklaşımı gerektiren bir süreçtir ve iyi yönetilmelidir.

diabetik ayak

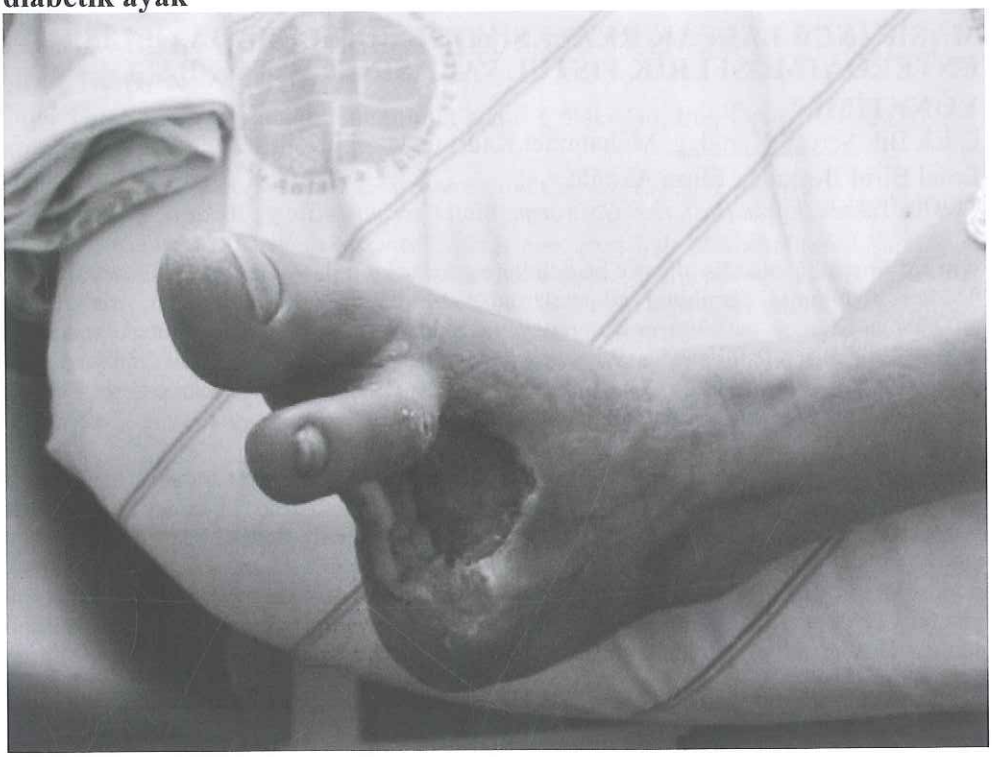

P 12

MASİF İNCE BARSAK REZEKSİYONU SONRASINDA GELİŞEN ENTEROATMOSFERİK FİSTÜL VAKASININ YATAK BAŞI YÖNETİMİ

Dilek Bil, Sercan Karadağ, Muhammet Kadri Çolakoğlu, İlter Özer, Tahsin Dalgıç, Erdal Birol Bostancı, Musa Akoğlu

Türkiye Yüksek İhtisas Hastanesi Gastroenteroloji Cerrahisi Kliniği, Ankara

Amaç: Enterokütanöz fistüller ve bu fistüllere göre bakımı daha güç olan enteroatmosferik fistüller abdominal cerrahinin çıkmazlarından biridir. Abdominal cerrahi, malignansi, inflamatuar bağırsak hastalığı, radyoterapi veya distal obstrüksiyonun bir sonucu olarak fistül izlenebilir. Gelişen fistül etrafındaki açık yaraların bakımı mevcut intestinal debi yüzünden zor olabilir. Bu olguda Behçet hastalığına sekonder gelişen bir enteroatmosferik fistülün bakımı ve yara iyileşmesi sunulmaktadır.

Bulgular: Bu olguda intestinal perforasyon nedeniyle ameliyat edilen bir Behçet hastasında postoperatif dönemde gelişen bir enteroatmosferik fistülün bakımı ve yara iyileşmesi sunulmaktadır.Akut karın nedeni ile acil olarak operasyona alınan 42 yaşında erkek hastada intraoperatif olarak ince bağırsak anslarında yaygın çok sayıda küçük perforasyonlar olduğu görüldü. Hastaya masif ince bağırsak rezeksiyonu yapıldı. Postoperatif dönemde hasta yoğun bakım ünitesinde takip edildi. Patoloji sonucu Behçet hastalığı olarak değerlendirilen hasta operasyondan bir ay sonra gelişen enteroatmosferik fistül nedeni ile yara ve stoma bakım ünitemize konsülte edildi. Dren torbası, stoma pudrası, stoma pastası, ince hidrokolloid örtü; devamında ise içeriği hyaluronik asit olan yara bakım ürünü kullanılarak hastanın yara bakımı sağlandı. Yoğun bakım takibinde medikal destek sağlanan hastanın fistülü spontan kapanarak fistül yüzeyi epitelize oldu. Bu hastada fistül etrafındaki intestinal içerik kontrol altına alınarak cilt koruması sağlandı ve spontan kapanan fistül yüzeyi epitelize olarak hastanın hastanede yatış süresinin kısaltılmasına katkı sağlandı.

Sonuç: Enteroatmosferik fistüllerin bakımı halen önemli bir sorundur. Fistülün tedavisine yönelik cerrahi prosedürler tanımlanmış olsa da bu zorlu süreçte fistül ve fistül etrafındaki açık yaranın bakımı hasta konforunun düzelmesine ve yatış süresinin kısalmasına katkı sağlar.

P 13

YOĞUN BAKIM ÜNİTELERİMİZDE BASI ÜLSERİ İLE İLGİLİ 2 YILLIK DENEYİMİMİZ

Dilek Bil, Sercan Karadağ, Muhammet Kadri Çolakoğlu, İlter Özer, Tahsin Dalgıç, Erdal Birol Bostancı, Musa Akoğlu

Türkiye Yüksek İhtisas Hastanesi Gastroenteroloji Cerrahisi Kliniği, Ankara

Amaç: Bası ülserleri hastanın hastanede yattığı süreç içerisinde bakım kalitesini işaret eden önemli bir belirteçtir. Hemodinamik instabilite, immobilite gibi birçok etken kritik hastalarda bası ülseri için risk artışına neden olur ve bası ülserlerinin önlenmesi klinik bir sorundur. Bu çalışmada hastanemiz stoma ve yara bakım ünitesine bası ülseri nedeni ile yoğun bakım ünitelerinden konsülte edilen hastaların klinik durumlarını değerlendirdik. Bu çalışmada hastanemiz stoma ve yara bakım ünitesine bası ülseri nedeni ile yoğun bakım ünitelerinden konsülte edilen hastaların klinik durumları değerlendirilmiştir.

Gereç-Yöntem: Ocak 2011-Kasım 2012 tarihleri arasında hastanemizde bulunan üç farklı yoğun bakım ünitesinden stoma ve yara bakım ünitemize bası ülseri nedeni ile konsülte edilen 198 hastanın kayıtları retrospektif olarak incelendi. Hastaların yaş, cinsiyet, yatış tarihinden konsültasyona kadar geçen süre, bası ülseri yeri, sayısı ve evresi, hastanın entübasyon durumu ve günü değerlendirilerek, üç farklı yoğun bakım kliniğinden alınan bası ülseri deneyimimizin sonuçları sunuldu.

Bulgular: Gastroenteroloji cerrahisi, Kalp damar cerrahisi ve Kardiyoloji yoğun bakım ünitelerinden çalışma periyodu boyunca toplam 198 bası ülseri konsültasyonu alındı (n1:49, n2:96; n3:53). Hastaların %56.1'i erkek, %43.9'u kadındı. Yaş ortalaması 62.6±15'ti (3-89). Hastaların yattıkları günden tarafımıza konsülte edildikleri güne kadar geçen süre ortalama 26.5±25 gündü. Hastaların %20.2'sinde birden fazla bölge veya sayıda geri kalanında ise tek bası ülseri mevcuttu. Konsülte edilen hastaların %89.8'inde sakrumda bası ülseri bulunuyordu. Geri kalan bölgeler ise azalan sıklıkla gluteal alan, trokanterler, sırt, topuk, skapula, skrotum, kafa ve kulak idi. Değerlendirilen hastaların çoğunda (%59.2) evre 2 bası ülseri vardı. Evre 4 bası ülseri hastaların sadece %3'ünde görüldü. Konsülte edilen hastaların çoğunluğunu entübe olan hastalar oluşturuyordu (%68.2) ve bu hastaların sadece 35'inde entübasyon süresi 10 günden fazlaydı.

Sonuç: Yoğun bakım kliniklerinde takip edilen kritik hastalarda bası ülseri hastaya getirdiği ek morbidite ve risklerle önemli bir sorun olmaya devam etmektedir. Bası ülserinin ilk basamak tedavisi korunmadır. Bu nedenle hastaların hastaneye yatışlarından itibaren bası yarası yönünden dikkatli izlemine, özellikle yoğun bakım ünitelerinde koruyucu yöntemlerin uygulanmasına daha fazla özen gösterilmelidir.

P 14
GENİŞ FOURNİER GANGRENİNDE GÜMÜŞ-KOLLAJEN İÇERİKLİ PANSUMAN MATERYALİNİN KULLANIMI

Dilek Şenen[1], Asuman Onuk[1], Erkan Abdullah Orhan[2], Ümran Muslu[1], Ahmet Demir[1]

[1]*Antalya Eğitim ve Araştırma Hastanesi, Antalya*

[2]*Edirne Devlet Hastanesi, Edirne*

Amaç: Fournier Gangreni penoskrotal bölgenin fulminant nekrotizan fasiitidir. Cerrahi olarak acil bir durum oluşturur ve yaklaşık %20 oranında mortal seyredebilir. Fournier 1853 yılında 5 hastada skrotal gangreni rapor etmiştir. korkut ve arkadaşları %95 vakada anorektal hastalık enfeksiyonundan kaynaklandığını belirtmektedir.Radikal debridman ve daha sonrasında granulasyon dokusu gelişince rekonstrüksiyon yapılabilir

Gereç-Yöntem: 55 yaşında erkek diabetik hasta öncelikle üroloji kliniğinde yatırılarak kademeli debridmanları tamamlanarak kliniğimize alındı yara kültüründe üreme olunca gerekli antibiyoterapi yapıldı sonra NWPT yapılmak istendi fakat hasta ağrısı olduğunu belirtti ve tedaviyi tolere edemedi bunun üzerine kendisine kollajen gümüş içerikli pansumanla 2 hafta 3 gündebir açılmak suretiyle uygulandı hastada granulasyon dokusu hızlı bir şekilde gelişti ve hastanın defekti greftle rekonstrükte edildi.

Sonuç: kollajen gümüş içerikli pansumanın uygun hastada granulasyon dokusunu pozitif yönde etkilediğini ve tedavi için uygun hastada kullanılabileceğini düşünmekteyiz.

fornier gangreni

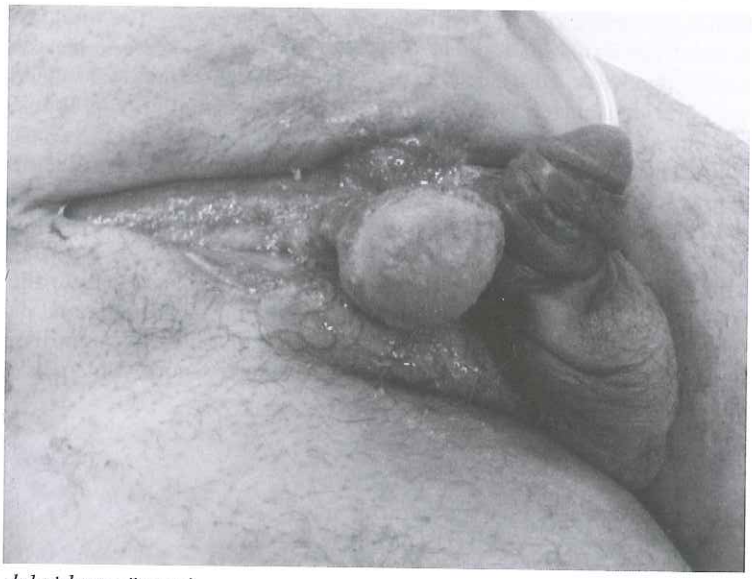

debridman öncesi

fournier gangreni

fournier gangreni debridman

YAZAR İNDEKSİ

-A-

Abacı, Malik 25, 32, 33
Afacan, Sibel 21
Ağcaoğlu, Orhan 30
Akatekin, Ahmet 25, 32, 33
Akoğlu, Musa 14, 36, 37
Aktaş, Şamil 27
Atakul, Dursun 34
Ay, Hakan 20
Aydın, Bilgehan 21
Aydın, Seçil 21

-B-

Baktıroğlu, Selçuk 27, 30
Barutçu, Ali 17, 18
Bil, Dilek 14, 36, 37
Bingöl, Uğur Anıl 21
Bostancı, Erdal Birol 14, 36, 37

-Ç-

Çakkalkurt, Aslıcan 13
Çimşit, Maide 13
Çolakoğlu, Muhammet Kadri 14, 36, 37

-D-

Dalgıç, Tahsin 14, 36, 37
Demir, Ahmet 34, 38
Demir, Levent 27

-E-

Eroğlu, Pınar 18

-G-

Gencer, Zehra Esin 24
Genç, Fatih Ata 30
Gün, Tuğba 25, 32, 33
Güven, Erdem 27

-İ-

İlker, Bilgehan 17, 18

-K-

Karadağ, Sercan 14, 36, 37
Karameşe, Mehtap 25, 32, 33
Kılıçoğlu, Önder 27

-M-

Menderes, Adnan 18
Muslu, Ümran 34, 38
Mutluoğlu, Mesut 20

-O-

Onuk, Asuman 38
Orhan, Erkan Abdullah 34, 38

-Ö-

Özer, İlter 14, 36, 37
Özgür, İlker 30
Özkan, Özlenen 24

-S-

Sönmezoğlu, Meral 21

-Ş-

Şahin, Hasan 17
Şen, Sevim 21
Şenen, Dilek 34, 38

-T-

Tosun, Zekeriya 25, 32, 33
Turhan, Vedat 20

-U-

Uzun, Günalp 20

-Ü-

Ünal, Gökçe 25
Ünal, Kerim 24

-Y-

Yanar, Fatih 27, 30
Yoğurtçu, Nazmi 17, 18
Yüksel, Sercan 30
Yüsra Abaylı, Selcen 13