17. ULUSAL 5. ULUSLARARASI YARA KONGRESİ

9-12 Kasım 2023

Limak Cyprus Deluxe Otel
Kongre Merkezi
Bafra - KKTC

www.yarakongresi2023.org

100. YIL

Bildiri Özetleri Kitabı

17. ULUSAL
5. ULUSLARARASI
YARA KONGRESİ

BİLDİRİ ÖZETLERİ KİTABI

9-12 Kasım 2023 KKTC



İÇİNDEKİLER

Önsöz	**5**
Kurullar	**6-7**
Sponsor Firmalar	**8**
Bilimsel Program	**9-15**
Poster Bildiri Listesi	**16-20**
Sözlü Bildiriler	**21-104**
Poster Bildiriler	**105-213**

Büyük önderimiz Mustafa Kemal Atatürk'ün, "Efendiler yarın Cumhuriyeti ilan edeceğiz" sözünden başarılar ile dolu geçen 10 yıl sonra, "Yaptıklarımızı asla kafi görmeyin. Çünkü daha çok ve daha büyük işler yapmak mecburiyetinde ve azmindeyiz. Türk Milletinin yürümekte olduğu terakki ve medeniyet yolunda elinde ve kafasında tuttuğu meşale, müspet ilimdir." sözleri, üstlendiğimiz bütün görevlerde bizlerin ışığı olmalıdır.

Cumhuriyetimizin bir asrı geride bıraktığı bu çok özel yılda, bizler de gerçekleştirdiğimiz bütün toplantılardan daha güzelini yapmak mecburiyetinde olduğumuzun bilincindeyiz. Son yıllarda toplantı salonumuzun sabahın erken saatlerinden akşam karanlığına kadar nasıl dolu olduğunu hepimiz biliyoruz. İnanın bu özel yılda bilimsel ve sosyal program olarak çok daha iyisini hazırlayabilmenin gayreti içinde çalışıyoruz. Fakat bu değerli kongrenin başarısı, ancak sizlerin samimi destekleri ve bilimsel katkıları ile gerçekleşebilir.

Kongre tarihimiz içinde Cumhuriyeti bizlere armağan eden Büyük Atatürk'ün aramızdan ayrılış günü olan 10 Kasım olmalı idi. Her yıl daha büyüyen kongremiz için birçok şehrimizdeki otel-kongre merkezleri ile yaptığımız ayrıntılı görüşmelerden olumlu sonuç alamadık. Yavru vatanımız Kıbrıs'da isteklerimizin büyük bir ilgi ile kabul edilmesi, kongre merkezimizi belirledi. Hepimizin büyük üzüntü ve çaresizlik hissettiği, unutmamamız gereken deprem felaketinin anısına, depremin simgelerinden birisi olarak uykularında kaybettiğimiz pırıl pırıl gencecik sporcu çocuklarımızın okullarını ziyaret etme imkanını da bulacağız.

Bu kongrenin başkanlığını üstlenmenin çok gurur verici olduğu kadar, çok da güç bir görev olduğunu biliyorum. Yüksek ilginiz ve endüstrinin 100. yıla yakışır büyük katkıları ile başarılı olacağımıza inancım tamdır.

Sizleri 100. yılın kıvancını birlikte yaşamak ve Cumhuriyetimizi bize armağan eden Atamızı aramızdan ayrılışının yıldönümünde anmak üzere, Yara Kongremize davet ediyorum. Geçen yıl kongremizde yara senfonisindeki harika seslerden biri oldunuz. Bu yıl Cumhuriyetimizin 100. Yıl Marşını birlikte söylemek için geliniz ve mutlaka bu gurura ortak olunuz.

"Ne Senden Vazgeçeriz Atam, Ne Senin Eserinden"

Saygılarımla,
Nisan 2023,
Prof. Dr. Hakan UNCU
Kongre Başkanı

KONGRE BAŞKANI
Dr. Hakan Uncu

KONGRE SEKRETERİ
Dr. Hatice Ayhan

YARA BAKIMI VE DOKU ONARIMI DERNEĞİ
YÖNETİM KURULU

BAŞKAN
Dr. Hakan Uncu

BAŞKAN YARDIMCISI
Dr. Ali Barutçu

SEKRETER
Dr. Gaye Filinte

SAYMAN
Dr. Tuğbay Tuğ

ÜYE
Dr. Tahir Özer

ULUSLARARASI KONUŞMACILARIMIZ

Beata Mrozikiewicz-Rakowska
Polonya

Thomas Serena
ABD

Federico Coccolini
İtalya

Dimitri Beeckman
Belçika

F. Javier Aragón Sánchez
İspanya

Roberto Cassino
İtalya

Ewa K. Stürmer
Almanya

Tanja Planinsek Rucigaj
Slovenya

Tami Siewinski
ABD

Kris Bernaerts
Belçika

BİLİMSEL KURUL

Erdal Anadol
Javier Aragon-Sanchez
Hatice Ayhan
Ali Barutçu
Dimitri Beeckman
Kris Bernaerts
Pınar Borman
Roberto Cassino
Federico Coccolini
Ahmet Demir
Mehmet Eryılmaz
Gaye Filinte
Ramazan Kahveci
Beata Mrozikiewicz-Rakowska
Duygu Perçin-Renders
Tanja Planinsek-Rucigaj
Thomas Serena
Tami Siewinski
Ewa Stürmer
Nesrin Tan-Başer
Sevinç Taştan
Tuğbay Tuğ
Hakan Uncu
Çağrı Uysal

SPONSOR FİRMALAR

SPONSORLARIMIZA TEŞEKKÜR EDERİZ.

BİLİMSEL PROGRAM

9 KASIM 2023, PERŞEMBE

14:30-15:50 A PANELİ

Oturum Başkanları: **Ömer Faruk Taner, Nesrin Tan Başer**
Güncel yara yatağı hazırlama konsepti (TIMERS) **Ahmet Demir**
Hangi yaraya hangi debridman? **Çağrı Uysal**
Kronik yara hastalarında eşlik eden ciddi sistemik hastalıklar **Sena Arıcı**
Psikososyal faktörler yara iyileşmesini etkiler mi? **Hatice Ayhan**
Tartışma

16:00-16:50 KURS 1: Debridman Uygulamaları SmithNephew

Kurs Yöneticisi: **Nilgün Ertaş**
Kurs Eğitmeni: **Arda Çetinkaya**

16:50-17:00 Kahve Arası

17:00-18:00 SÖZEL BİLDİRİ OTURUMU 1

Oturum Başkanları: **Ercan Şahin, Alp Akman**

S-01 Depremzede Hastalarda Kronik Yara Yönetimi
Harun Karaduman, Abdullah Diçgözoğlu, Mehmet Bekerecioğlu

S-02 Zaman yaraları sarar mı?
Rana Kapukaya, Vahid Battal Erdal, Tahsin Oğuz Acartürk

S-03 2023 Kahramanmaraş Türkiye Depremzedelerinde Akut Yara Bakımı Ve Serbest Fleplerle Ekstremite Defekt Onarımı
Ömer Kokaçya

S-04 Depreme bağlı şiddetli yaralanmalarda hiperbarik oksijen tedavisinin kullanımı
Mustafa Öztürk, Levent Demir

S-05 Fasyotomiye Bağlı Doku Defektlerinin Lastik Bant Yardımıyla Primer Kapatılması: Acartürk Tekniği
Rana Kapukaya, Vahid Battal Erdal

S-06 Büyük Deprem Sürecinde Tedavi Ettiğimiz Ciddi Yaralanmalı Hastalarımız
Aydanur Pehlivan, Fevziye Duygu Avlar, Ömer Arda Çetinkaya, Hakan Uncu

S-07 Ekstremite Yaralanmalarında Yara Tedavisi: Kahramanmaraş Depremi
Gülderen Erçoban, Serap Ulusoy

S-08 Deprem Sonrası Yaralarımızı Sarıyoruz
Onur Zengin, Mert Noyan Dabak, Agit Sulhan, Yasin Canbaz, Perçin Karakol

17:00-18:00 SÖZEL BİLDİRİ OTURUMU 2

Oturum Başkanları: **Kaan Gideroğlu, Nilgün Bek**

S-09 Topuk Defektlerinde Güncel ve Etkili, Sural Flep
Agit Sulhan, Yunus Ertaş, Ali Can Aydın, Perçin Karakol

S-10 Serbest mikrovasküler doku transferleri ile alt ekstremitede amputasyon seviyesinin korunması
Süleyman Savran, Burak Özkan, Abbas Albayati, Ahmet Çağrı Uysal

S-11 Fournier gangreni tedavisinde zorlu rekonstrüksiyon süreci
Furkan Uysal, Zeki Çelik, Yasin Canbaz, Perçin Karakol

S-12 Hurley Evre III Hidradenitis süpürativa/akne inversa'lı olguların cerrahi tedavisi ve sonuçlarımız
Recep Anlatıcı

S-13 Sternum defektlerinde internal mammarian arter perforatör flebi ile rekonstrüksiyon tecrübelerimiz
Süleyman Savran, Burak Özkan, Khalid Zeynalov, Abdullah Kızmaz, Ahmet Çağrı Uysal

S-14 Dekübit ülserinde rekonstrüktif cerrahi yaklaşım ve klinik tecrübelerimiz
Oğuzhan Tekin, Ömer Büyükkaya, Yasin Canbaz, Perçin Karakol

S-15 Bası Yaralarının Rekonstrüksiyonunda Biceps Femoris Kas Flebinin Kullanımı
İlker Uyar

S-16 Perfore Divertikülit Cerrahisi Sonrası Orta Hat İnsizyon Alanında Gelişen Nekrotizan Fasiit Olgusu
Onur Can Güler, Seda Karaçam, Gülyaşar Ketenci İncel, Gökçe Sena Kılıç Ağdak, Ahmet Karayiğit, Serdar Sarıdemir, Mehmet Furkan Sağdıç

17:00-18:00 SÖZEL BİLDİRİ OTURUMU 3

Oturum Başkanları: **Halise Coşkun, Pakize Özyürek**

S-17 Evde Sağlık Hizmetlerinde Basınç Yarası Bakımı Deneyimimiz
Nadire Karahan, Güldem Yıldız, Meryem Kapancı

S-18 İhtiyaç Analizine Dayalı Eğitimin Basınç Yaralanmasını Önlemeye Yönelik Bilgi Düzeyini Artırmaya ve Eğitimin Kalıcılığına Etkisi
Ayper Önal Alkan, Nermin Ocaktan, Aysel Akyıldız, Ükke Karabacak

S-19 Spontan Basınç Yaralanması Domuz Modelinin Geliştirilmesi
Özgü Bakçek Akçelik, Hatice Ayhan, Okan Ali Aksoy, Berk Alp Göksel, Ercan Çalışkan, Ahmet Ceylan, Özge Özgenç Çınar

S-20 Yoğun Bakım Hemşirelerine Yapılan Hizmetiçi Eğitimin, Basınç Yaralanmalarına İlişkin Bilgi Düzeylerine Etkisi
Aslıgül Şen, Vildan Kesgin

S-21 Yoğun bakım ünitelerinde endotrakeal tüpe bağlı basınç yaralanması görülme oranlarının ve ilişkili faktörlerin belirlenmesi
Cansu Cambaz, Zeliha Özdemir Köken, Mehmet Murat Sayın

S-22 Dekübit Ülserlerde Kollajen ve Vakumlu Yara Kapama Sisteminin Yüz Güldüren Sonuçları
Yasin Alper Yıldız, Mertcan Akçay, Yavuz Selim Kahraman

S-23 Yoğun Bakım Hastalarında Basınç Yaralanması Gelişme Riskinin Belirlenmesinde Braden Ve Jacson /Cubbin Risk Tanılama Araçlarının Karşılaştırılması
Gülşah Yılmaz, Özlem Topkaya

S-24 İntraoperatif Dönemde Basınç Yaralanması Riskinin Değerlendirilmesi: Scott Triggers Ölçeğinin Türkçe'ye Uyarlanması
Fadime Koyuncu, Fatmanur Öztürk, Hatice Ayhan, Emine İyigün

18:30-19:30	**AÇILIŞ TÖRENİ**
	Açılış konuşması **- Hatice Ayhan**
	Hoş geldiniz. Cumhuriyetimizin 100. Yılı **- Hakan Uncu**
	Açılış Konferansı - Atatürk'ün Son Selamı **- Ali Barutçu**

10 KASIM 2023, CUMA

09:10-09:55	**KURS 2: Kompresyon Bandajı Uygulamaları** essity
	Kurs Yöneticisi: **Erdal Anadol**
	Kurs Eğitmeni: **Pınar Borman**
10:00-10:50	**KURS 3: Negatif Basınçlı Yara Tedavisi Uygulamaları** Coloplast
	Kurs Yöneticisi: **Ramazan Kahveci**
	Kurs Eğitmeni: **Erhan Güven**
10:50-11:00	Kahve Arası
11:00-12:30	**B PANELİ**
	Oturum Başkanları: **Ali Barutçu, Nilgün Ertaş**
	İyileşmesi zor yaralar ve sürece etki eden faktörler **Gaye Filinte**
	İyileşmesi zor yaralarda bakteri yükünü ve biyofilmi yönetmek için pansuman tercihleri **Ewa K. Stuermer**
	Kompleks yaraların tedavisinde köpük pansumanların kullanımı **Dimitri Beeckman**
	Yara tedavisinde hatalı bir uygulama; kantaron yağı **Ali Barutçu**
	Yara dokusunun rejenerasyonuna yönelik topikal ürünlerden yeni beklentiler **Roberto Cassino**
	Tartışma
12:30-13:00	**UYDU SEMPOZYUMU 1** essity
	Oturum Başkanı: **Hakan Uncu**
	Enfekte yaralarda antimikrobiyal bir alternatif olarak bakteri ve mantarları bağlayan emici yara pansumanlarının klinik önemi **Tuğbay Tuğ**
13:00-14:00	Öğle Yemeği
14:00-15:20	**C PANELİ**
	Oturum Başkanları: **Ahmet Demir, Çağrı Uysal**
	Kronik yarada iyileşmeme riskini değerlendirmeye yönelik biyobelirteç olarak bakteriyel proteaz aktivitesi **Thomas Serena**
	Kronik yarada derin doku hasarının ilerlemesinin önlenmesi **Tami Siewinski**
	İyileşmesi çok güç bir yara; hidradenitis süpürativa **Ayşenur Botsalı**
	Deri ve yumuşak doku enfeksiyonu olan hastalar için klinik çözümler **Federico Coccolini**
	Tartışma
15:20-15:30	Kahve Arası

15:30-16:50	**D PANELİ**
	Oturum Başkanları: **Tuğbay Tuğ, Erhan Güven**
	Diyabetik ayak sendromunda negatif basınçlı yara tedavisi nasıl güvenle kullanılır? **Beata Rakowska**
	Diyabetik ayakta yükten kurtarmada yeni kılavuz bilgileri **Mahmut Kalem**
	Diyabetik ayak enfeksiyonlarının cerrahi tedavisinin esasları **Javier Aragón Sánchez**
	Diyabetik ön ayak ülserlerinde seçilmesi gereken tedavi yöntemleri **Hakan Uncu**
	Tartışma
16:50-17:00	Kahve Arası
17:00-18:20	**E PANELİ**
	Oturum Başkanları: **Ramazan Kahveci, Şamil Aktaş**
	Stomaların ve peristomal cilt komplikasyonlarının yönetimi **Simay Akyüz**
	Açık karın yaralarının tedavisi **Federico Coccolini**
	Zor yaralarda instilasyonlu negatif basınçlı yara tedavisi (iNBYT) **Kris Bernaerts**
	Afet yaralarına erken ve geç dönemde doğru yaklaşımlar **Mehmet Eryılmaz**
	Tartışma

11 KASIM 2023, CUMARTESİ

08:50-10:10	**F PANELİ**
	Oturum Başkanları: **Gaye Filinte, İlknur Kepenekci Bayram**
	Cilt bütünlüğü ve nem dengesinin korunması **Dimitri Beeckman**
	Bir hastane ortamında nem lezyonu protokolünün uygulanması **Kris Bernaerts**
	Aktif spesifik ürünler kullanılarak basınç ülserlerinin önlenmesi **Roberto Cassino**
	Basınç ülserlerinin cerrahi tedavisi, fleplerin korunması **Ramazan Kahveci**
	Tartışma
10:10-10:20	Kahve Arası
10:20-11:40	**G PANELİ**
	Oturum Başkanları: **Erdal Anadol, Pınar Borman**
	Oral antihipertansif ve antidiyabetik ilaçlar yara iyileşmesini etkiler mi? **Ewa K. Stuermer**
	Arteriyel ülserler ve güncel tedavileri **Burçak Gümüş**
	Venöz ülserler ve güncel tedavileri **Perçin Karakol**
	Lenfödemli hastalarda karşılaştığımız farklı yaralar **Tanja Planinsek Rucigaj**
	Tartışma
11:40-12:10	**UYDU SEMPOZYUMU 2**
	Oturum Başkanları: **Gaye Filinte**
	Yara bakımında polimerik membran pansumanlarının kullanımı; klinik deneyimler **Tami Siewinski**
12:10-13:10	Öğle Yemeği

13:10-14:30	**H PANELİ**
	Oturum Başkanları: **Hatice Ayhan, Gülten Sucu Dağ** Kronik yarada infeksiyon ve biyofilm **Güle Çınar** Kronik yaraların tedavisinde antiseptikler ve antibiyotikler **Beata Rakowska** Yara tedavisinde kullandığımız gazlı bezler ve kompresler güvenilir mi? **Duygu Perçin Renders** Derinin malign ülserleri **Tanja Planinsek Rucigaj** Tartışma
14:30-14:40	Kahve Arası
14:40-16:00	**I PANELİ**
	Oturum Başkanları: **Hakan Uncu, Mehmet Eryılmaz** Yara iyileşmesinde topikal epidermal büyüme faktörlerinin etkinliği **Arda Çetinkaya** Diyabetik ayak osteomiyelitinin modern tedavisi **Javier Aragón Sánchez** İyileşmeyen ekstremite ülserlerinde topikal oksijen tedavisi **Thomas Serena** İyileşmeyen kronik yaralarda hiperbarik oksijen tedavisi **Şamil Aktaş** Tartışma

12 KASIM 2023, PAZAR

08:50-09:50	**SÖZEL BİLDİRİ OTURUMU 4**
	Oturum Başkanları: **Recep Pekcici, Arda Demirkan**
S-25	Kardiyovasküler Cerrahi Yoğun Bakım Ünitesinde Basınç Ülserini Önlemeye Yönelik Farklı İki Destek Yüzeyin Ve İlişkili Faktörlerin Karşılaştırılması: Bir Resrospektif Çalışma **Samet Yankın, Levent Çömez**
S-38	Uzun Süre İyileşmeyen ve Yara Oluşumunda Altta Yatan Nedenin Belli Olmadığı Olgularda Biyopsinin Önemi **Gülsüm Tozlu Bindal, Elif Lale Pakdil**
S-26	Hastanede Yatan Çocuk Hastalarda Ekstravazasyonlara Bağlı Yaralanmalar; Tek Merkez Deneyimi **Elif Nilay Ak, Sabri Demir, Neşe Özyurt, Koza Geridönmez Kirkit, Emrah Şenel**
S-28	Bir İlerleyici Ölümcül Tromboz Vakası: Phlegmasia Cerulea Dolens **Khalid Zeynalov, Süleyman Savran, Burak Özkan, Abbas Albayati, Ahmet Çağrı Uysal**
S-29	Koroner Bypass Cerrahisi Sonrası Safen Ven Donör Alan Defektlerinin Yönetimi **Ömer Faruk Taner, Nesrin Tan Başer, Mücahit Kaya, Çağrı Bayırlı, Fatma Çevik Kaplan, Muhammet Ceylan**
S-30	Venöz Ülser Tedavisinde Dört Katlı Bandajla Kompresyon Tedavisinin Etkinliği **Hakan Uncu, Çiğdem Benlice, Fevziye Duygu Avlar, Selçuk Güleç**
S-31	Hidradenitis Suppurativa Cerrahi Eksizyon Örneklerinde Biyofilm Sıklığı **Ayşenur Botsalı, Tuğrul Hoşbul, Yavuz Çekli, Ercan Çalışkan**
S-32	Aksiller Bölgenin Hidraadenitis Süpürativa Kaynaklı Kronik Yaralarında Rekonstrüksiyon Seçeneği – Paraskapuler Flep **İlker Uyar, Mehmet Emin Cem Yıldırım**

08:50-09:50 SÖZEL BİLDİRİ OTURUMU 5

Oturum Başkanları: **Melih Akıncı, Hülya Fırat Kılıç**

S-34 Çocuk Yanık Hastalarında Kişiselleştirilmiş Hidroterapi Uygulaması, Dört Yıllık Deneyimimiz
Elif Nilay Ak, Sabri Demir, Emrah Şenel

S-33 Çocuklarda Görülen Yaralar: Tek Merkez Deneyimi
Sabri Demir, Şükrüye Demirkaya, İrem Akbaş, Neşe Özyurt, Koza Geridönmez Kirkit, Vildan Selin Cayhan, Ahmet Ertürk, Emrah Şenel

S-35 Derin Skalp Yanıklarında Yeni Bir Yara Kapama Tekniği: Burr-Hole ile Trepanasyon ve Negatif Basınçlı Yara Kapama Tekniklerinin Kombinasyonu
Sabri Demir, İrem Akbaş, Süleyman Arif Bostancı, Ahmet Ertürk, Fahri Akkaya, Can İhsan Öztorun, Elif Emel Erten, Vildan Selin Cayhan, Müjdem Nur Azılı, Emrah Şenel

S-36 Yüz ve Boyun Yanığı Olan Hastalarda POSAS Skoru ile Yağ Enjeksiyonu Sonuçlarının Değerlendirilmesi
Anıl Şahin, Çağla Çiçek, Anıl Yeşilova, Ilgın Cem Arslan, Gaye Filinte

S-48 Skar altına Nanofat yağ enjeksiyonu ile Mikroiğneleme-Dermaroller işlemi kombine uygulamasının skar iyileşmesi üzerine etkileri
Harun Karaduman, Abdullah Dinçgözoğlu, Mehmet Bekerecioğlu

S-37 Kronik Yarası Olan Hastanın Bakımında Bakım Veren Yükünün ve Bakım Yükünü Etkileyen Faktörlerin Belirlenmesi
Pakize Özyürek, Özlem Soyer Er, Hamide Nur Erkan

S-39 Yara İyileşmesi Araştırmalarında Hangi Yara Modelini Kullanalım?
Rukiye Demir

S-40 Yara Pansumanı Sırasında Gelişen Prosedürel Ağrının Yönetiminde Sanal Gerçekliğin Etkisi: Sistematik İnceleme
Hatice Öner Cengiz, Halit Cengiz

08:50-09:50	**SÖZEL BİLDİRİ OTURUMU 6**
	Oturum Başkanları: **Gökay Terzioğlu, Serap Ulusoy**
S-41	Tip II Diyabetes Mellitus Tanılı Bireylerin Statik Pedobarografik Analiz Sonuçlarının İncelenmesi **Nilgün Bek, Mustafa Sarı, Demet Öztürk, Osman Söyler**
S-27	Diyabetik El Enfeksiyonu Vakalarına Yaklaşım **Ömer Faruk Taner, Nesrin Tan Başer, Mücahit Kaya, Simge Özyılmaz, Tuğba Yolcu Yılmaz, İbrahim Ece, Muhammet Ceylan, Fatma Çevik Kaplan**
S-42	Diyabetik Ayak Yaralarına Konsantre Büyüme Faktörü (CGF) Uygulama ile Klasik Pansuman Yöntemlerinin Karşılaştırılması **Mert Bektaş, Alp Akman, Mehmet Yücens, Ahmet Fahir Demirkan**
S-43	Epidermal Büyüme Faktörü' nün Diyabetik Ayak Ülserlerinde Rolü ve Topikal Kullanımı **Ahmet Orak, Ayşe Sena Yumbul Kardaş, Selin Gamze Sümen, Berkay Canbaz, Çağla Çiçek, Gaye Filinte**
S-44	Metabolik Sendrom Tanısı Almış Prediyabetli, Tip 2 Diyabetli Ve Sağlıklı Bireyler Arasında Alt Ekstremite Eklem Hareket Açıklığının Karşılaştırılması **Halit Sarıkaya, Banu Ünver, Nilgün Bek**
S-45	Diyabetik ayak ülserlerinde transkutan oksimetri ölçümünün yara iyileşmesini öngörmede rolü **Uzeyir İsmayilov, Vugar Fattah Pur**
S-46	Hiperbarik Oksijen ile Topikal Oksijenize Hemoglobin Kombinasyonunun İyileşmesi Zor Slaflı Yaralarda Etkinliği **Levent Demir, Murat Kahraman, Sena Aslan**
S-47	N-Asetilsistein ve Hiperbarik Oksijen Tedavisinin Akut Nöropati Üzerine Etkisi **Rana Kapukaya, Vahid Battal Erdal**
09:50-10:00	Kahve Arası
10:00-11:00	**J PANELİ**
	Oturum Başkanları: **Emrah Şenel, Perçin Karakol**
	Akut ve kronik yanık yaralarının yönetimi **Nesrin Tan Başer**
	Radyoterapinin yara komplikasyonları ve tedavileri **Yıldız Güney**
	Yanık ve yarada dermis eşdeğerlerinin kullanımı **Sabri Demir**
11:00-11:10	Kahve Arası
11:10-12:10	**K PANELİ**
	Oturum Başkanları: **Sevinç Taştan, Hatice Ayhan**
	Pediatride sık karşılaştığımız yaralara yaklaşım **Derya Suluhan**
	Sık karşılaştığımız basınç ülseri bölgeleri, riskler ve korunma **Gülten Sucu Dağ**
	Kennedy terminal ülserlerine yaklaşım nasıl olmalıdır? **Gözde Ayçiçek**
	Tartışma
12:10-13:00	**KAPANIŞ TÖRENİ**

POSTER BİLDİRİLER LİSTESİ

P-01 Pediyatrik İntravenöz Tedavi Komplikasyonlarında Nekrozlu Yara Yönetimi: Bir Olgu Sunumu ve Tedavi Yaklaşımı
Ceyhan Şahin, Mehmet Arpacık

P-02 Travmatik Yarası Olan Hastada Yara Tedavisi Ve Hemşirelik Bakımı
Fatma Nur Çengel

P-03 Diyabetik Bir Erkekte Metatarsofalangeal Osteomiyelite Yaklaşım: Olgu Sunumu
Ismayil Asgarov[1], Vugar Fattah Pur[2], Nazim Kasimov[2], Nubar Ismayilova[1]

P-04 Venöz Ülserlerin Topikal Tedavisinde Hipokloröz Asit (Hocl) Çözeltisi İle Standart Tedavinin Karşılaştırmalı Analizi
İsmayil Asgarov[1], Vugar Fattah Pur[2]

P-06 65 Yaş ve Üzeri Alt Ekstremite Ülserli Hastalarda Tanı Gecikmelerinin Ülser Prognozuna Etkisi
Uzeyir İsmayilov[1], Vugar Fattah Pur[2]

P-07 Genç Hastalarda Kronik Yaraya Yaklaşım
Şehriban Çabuk, Nermin Doruk Ordudan

P-08 Yara Debridmanında Etkili Ve Geleneksel, Larva Tedavisi
Agit Sulhan, Osman Şamil Sevindik, Furkan Uysal, Perçin Karakol

P-09 Diabetik Tanılı Diabetik Ayak Yarası Olup Amputasyon Kararı Verilen Hastanın Yarasının Tedavi Edilmesi Ve Amputasyon İptali Kararı Verilen Hastanın İyileşme Sürecinin Olumlu Sonuçlanması Yönünün Değerlendirilmesi
Ümit Kızılay

P-10 Kemoterapi Sonrası Geç Dönemde Ortaya Çıkan Nekrotik Yaranın İyileşme Süreci
Burçin Yılmaz[1], Aysel Kılıç[1], Serhat Şibar[2], Nurullah Gündüz[2]

P-11 Yoğun Bakımda Farkındalık Sağlanması Gereken Bir Konu: Tıbbi Cihaza Bağlı Basınç Yaralanması
Habibe Çevik, Serap Mert, Kadriye Aksu Başkaya, Ayten Baykal, Halil Erkan Sayan

P-12 Basınç Yarası Olan Hastanın Punch Greft İle Cilt Defekt Onarımı
Filiz Akar, Medine Doğu, Büşra Şahin, Kübra Duman Sungur, Hilmi Uyar

P-13 Pyoderma Gangrenozuma Güncel Yara Bakım Yaklaşımı: Olgu
Habibe Çevik, Serap Mert, Kadriye Aksu Başkaya, Ayten Baykal, Halil Erkan Sayan

P-14 Negatif Basınçlı Yara Tedavisi ile Birlikte Gümüş Örtü Kullanımı Yeni Bir Tedavi Seçeneği Olabilir Mi?
Aylin Kümüş, Züleyha Çilingir

P-15 Vakumlu İnstilasyonlu Yara Kapama Setinde Polihexanid ve Poloxamer Kullanımı
Hüseyin Sarı, Emine İnce, Merve Görgün, Gökhan Kuzu, Mustafa İlker Akdeniz

P-16 Perineoplasti İnsizyonlarında Yara Yaklaşımı ve Hemşirelik Bakımı
Tuğba Kahveci Demir, Perçin Karakol, Nurullah Arıç, Ümran Oymak

P-17 Alt Ekstremite Yarası Bulunan Hastaya Birey Merkezli Ve Sistematik Yaklaşım: Vaka Örneği
Aslıgül Şen, Pınar Şeko

P-18 Bacakta Venöz Ülseri Olan Hastalarda Alternatif Tedavi Yöntemi: Bentonit Kil Uygulaması 3 Olgu Sunumu
Medine Doğu[1], Serpil Uyar[2], Özgür Yörük[1], Serkan Varol[1], Hilmi Uyar[1]

P-19 Diyaresi Olan Yatağa Bağımlı Evre 4 Basınç Yaralı Olguda Süreç
Aslı Korkut[1], Serpil Uyar[2], Mehmet Sarun[1], Serkan Varol[1], Hilmi Uyar[1]

P-20 Ayak Bakımı Eğitimi Almayan Diyabetli Hastada Yanlış Tırnak Kesiminin Sonucu: Olgu Sunumu
Elif Nur Gıynaş[1], Serpil Uyar[2], Hatice Koç[1], Hilmi Uyar[1]

P-21 Derin Kaviteli Basınç Ülserlerinde Pasif Kapama Ürünleri İle Yara Yönetimi: Olgu Sunumu
Serap Mert, Habibe Çevik, Ayten Baykal, Kadriye Aksu Başkaya, Halil Erkan Sayan

P-22 Diyabetik Ayak Hastalarında Klinik Deneyimimiz
Ferişte Güney[1], Ali Bayram Kasım[2]

P-24 Larva Tedavisine Hasta Uyumunda Aromatik Yağların Etkinliği Ve Hemşirelik Bakımı
Ümran Oymak, Tuğba Kahveci Demir, Nurullah Arıç, Perçin Karakol

P-25 Deprem Felaketi Sonrası Yaralarda Yerleşen Mikroorganizmalar Ve Hemşirelerin Savaşı
Nurullah Arıç, Tuğba Kahveci Demir, Ümran Oymak, Perçin Karakol

P-26 Otizm Ve Morbid Obez Tanılı Hastanın Basınç Yaralanmasında Yara Bakım Serüvenimiz
Ferişte Güney[1], Birgül Ödül Özkaya[1], Ali Bayram Kasım[2]

P-27 Enfekte Nekrotik Basınç Yarasının Enzimatik Debritman ile Tedavisi: Olgu Sunumu
Aslı Korkut, Birgül Tunca, Sercan Dener, Hatice Eren, Hilmi Uyar

P-28 Epizyotomi İnsizyonunda Yara Bakımı Yaklaşımımız
Perçin Karakol, Ümran Oymak, Tuğba Kahveci Demir, Nurullah Arıç

P-29 Memedeki Flep Nekrozu Ve Atonik Enfekte Yaranın Biyoaktif Yara Bakım Ürünleri İle Yönetimi
Seda Karaçam, Onur Can Güler, Gülyaşar Ketenci İncel

P-31 Basınç Yaralanması Vakalarında Alloblast Kök Hücre Uygulaması; Deneyim Paylaşımı
Ömer Faruk Atalay, Deniz Yahcı, Uğur Onur Kasman

P-32 Evde Sağlık Hizmetleri 2022 Yılı Yara Bakım Olguları
Nadire Karahan, Güldem Yıldız, Meryem Kapancı

P-33 Evde Sağlık Hizmetleri 2022 Yılı Yara Bakım Olguları
Nadire Karahan, Güldem Yıldız, Meryem Kapancı

P-35 Spina Bifidalı Yetişkin Bireyde Sakral Bölgede Basınç Yaralanması: Hemoglobin Sprey Uygulama Örneği
Cansu Çırak, Rabia Koca, Gaye Filinte

P-36 Açık Karın Yaraları Ve Peristomal Cilt Komplikasyonlarının Yönetimi: Olgu Sunumu
Meral Altunsoy, Aytül Başeğmez

P-37 Alkol Bağımlılığı Olan Hastaların Yanık Sürecinin Değerlendirilmesi
Selenay İşcimen Tombul, Selma Beyeç, Sabriye Dayı, Kadir Güler, Beyza Dede Yalçıntaş

P-39 Topikal Epidermal Büyüme Faktörü Uygulanan Diyabetik Ayak Hastalarının Değerlendirilmesi
Levent Demir[1], Sena Aslan[2], Mustafa Öztürk[3]

P-41 Etlik Şehir Hastanesi Kronik Yara Bakım ve Diyabetik Ayak Ünitesi: Ne yaptık?
Cansu Cambaz, Hüliya Yağcıoğlu, Kader Sönmez, Mehtap Günel, Yaren Yörük, Kardelen Ovacıklıoğlu, İbrahim Yılmaz, Hikmet Erhan Güven

P-42 Dirençli Diyabetik Ayak Ülserlerinde Cerrahinin Yara Bakım Ürünlerinden Üstünlükleri
Ahmet Orak, Havva Müge Sert, Deniz Esenyel, Çağla Çiçek, Gaye Filinte

P-43 Diyabetik Ayak Ülserlerinin Tedavisinde Amputasyon Tek Çare Değildir: Bir Olgu Sunumu
Dilek Yılmaz Akyaz, Tuğba Cevizci

P-45 Warfarin (Coumadin®) Kullanımının Nadir Bir Komplikasyonu ve Plastik Cerrahi
Nesrin Tan Başer, Ömer Faruk Taner, İbrahim Ece, Simge Özyılmaz, Fatma Çevik Kaplan, Muhammet Ceylan

P-46 Evde Sağlık Hizmetlerinde Basınç Yaralanmaları, Önleme ve Hemşirelik Bakımı
Gamze Kayhan

P-47 Komplike Yaraların Aşamalı Kapatılmasında Shoelace/Ayakkabı Bağı Yöntemi
Kandemir Cengaver, Havva Müge Sert, Cem Aydın, Yunus Uğurlu, Emrah Aras, Gaye Filinte

P-48 Kronik Yarada Gıda Takviyesi Kullanımı Çalışması
Lülüfer Ban

P-49 Crush Yaralanmasından Yürüyerek Çıkmak, Binlerce Hikayeden Sadece Bir Tanesi
Gülsüm Tozlu Bindal, Elif Lale Pakdil

P-51 Multidisipliner Yaklaşım İle Diyabetik Hastanın Yara Yönetimi; Kronik Yara Merkezi Pratiği
Serap Yılmaztürk, Mesut Cevadi

P-52 Pyoderma Gangrenosum Ayırıcı Tanısında Scabies Olgusu
Ege Genç, Ahmet Çağrı Hameş, Kandemir Cengaver, Çağla Çiçek, Gaye Filinte

P-53 Doğru Yara, Doğru Zaman, Doğru Ürün
Muhammet Ceylan, Fatma Çevik Kaplan, Mücahit Kaya, Tuğba Yolcu Yılmaz, Nesrin Tan Başer, Ömer Faruk Taner

P-54 Diyabetik Ayak Ülserlerinde Topikal Epidermal Büyüme Faktörü Kullanımı Sonuçlarımız
Fatma Çevik Kaplan, Muhammet Ceylan, Simge Özyılmaz, Çağrı Bayırlı, İbrahim Ece, Nesrin Tan Başer

P-55 Parastomal Cilt Ülserasyonu
Onur Can Güler[1], Gülyaşar Ketenci İncel[3], Gökçe Sena Kılıç Ağdak[3], Seda Karaçam[2], Ahmet Karayiğit[1], Serdar Sarıdemir[1], Mehmet Furkan Sağdıç[1]

P-56 Liposuction Sonrası Lenfatik Akıntı, Seroma ve Yara Yeri Enfeksiyonu
Onur Can Güler[1], Gülyaşar Ketenci İncel[3], Gökçe Sena Kılıç Ağdak[3], Seda Karaçam[2], Ahmet Karayiğit[1], Serdar Sarıdemir[1], Mehmet Furkan Sağdıç[1]

P-57 Kronik Osteomyelit Zemininde Gelişen Verrüköz Karsinoma: Marjolin Ülseri
Ayşenur Botsalı[1], Ercan Çalışkan[1], Murat Demiriz[2]

P-58 Onkoplastik Meme Cerrahisi Sonrası Nipple-Areola Nekrozu
Onur Can Güler[1], Seda Karaçam[2], Gülyaşar Ketenci İncel[3], Gökçe Sena Kılıç Ağdak[3], Ahmet Karayiğit[1], Serdar Sarıdemir[1], Mehmet Furkan Sağdıç[1]

P-59 Covid-19 Sonrası Ciltte Oluşan Lezyonlar
Aydanur Pehlivan, Esra Çelebi, Hakan Uncu

P-60 Lavman Uygulamasına Bağlı Gelişen Bir Fournier Gangren Olgusu
Fevziye Duygu Avlar, Ayda Nur Pehlivan, Hakan Uncu

P-61 Ekstravazasyon Yaralanmalarında Plastik Cerrahinin Yeri
Ömer Faruk Taner, Nesrin Tan Başer, Mirfeyzullah Seyidli, Mücahit Kaya, Çağrı Bayırlı, Tuğba Yolcu Yılmaz

P-62 Diyabetik Ayak Tedavisinde Bitkisel İçerikli Ürünlerin Yara İyileşmesine Katkısı; Olgu Sunumu
Serap Çelik

P-63 Çocuk Yanıklarında Amputasyon Tecrübemiz
Sabri Demir[1], Şükrüye Demirkaya[2], Sarper Müftüoğulları[2], Süleyman Arif Bostancı[2], Elif Emel Erten[2], Can İhsan Öztorun[3], Ahmet Ertürk[3], Osman Nuri İş[2], Müjdem Nur Azılı[3], Emrah Şenel[3]

P-64 Venöz Ülser Hastasında Klinik Deneyimimiz
Tuğba Türkkan[1], Ali Osman Kebabcı[2], Esra Kurt[3], Serkan İskender[4], Ali Bayram Kasım[5], Ozan Canbolat[6]

P-65 Diyabetik Ayak Yarasında Sığır Kolostrumu İçeren Jel Kullanımı
Hasan Murat Arslan, Melih Kılınç, Aysel Akyıldız

P-66 Deprem Sonrası Sepsis, Kompartman Sendromu Ve Çoklu Yaralanma İle Sevk Edilen Ağır Yaralı Olgumuzun Tedavi Süreci
Cemile Sazak, Esra Çelebi, Hilal Samur, Hakan Uncu

P-67 Invaziv Grad 3 Meme Karsinomu Kanserinde Eksternal Radyoterapiye Bağlı Areola ve Meme Ucu Radyodermatidinin Başarılı Yara Bakım Tedavisi
Nur Kodaloglu, Yeter Soylu, Gül Yaşar Ketenci, Fadime Menteş, Atilla Demirkasımoğlu, Fatih Göksel

P-68 İntraoperatif Dönemde Basınç Yaralanmaları İçin Bir Risk Faktörü Pozisyon Jelleri: Olgu Serisi
Fadime Koyuncu[1], Fatmanur Öztürk[2], Hatice Ayhan[1], Emine İyigün[1]

P-69 Geriatrik Hastada Herpes Simpleks Virüsüne Sekonder Bakteriyel Yara Enfeksiyonu: Olgu Sunumu
Hatice Ayhan[1], Halise Coşkun[2], Emine İyigün[1], Hakan Uncu[3]

P-70 Mikozis Fungoides(Mf) Olgu Sunumu
Gülşah Yılmaz, Merve Hasbolat

P-71 Piyoderma Gangrenozum Tanılı Hastanın Tedavisi
Ali Bayram Kasım, Serkan İskender, Ferişte Güney, Tuğba Türkkan

SÖZLÜ BİLDİRİLER

S-01
DEPREMZEDE HASTALARDA KRONİK YARA YÖNETİMİ

Harun Karaduman[1], Abdullah Diçgözoğlu[2], Mehmet Bekerecioğlu[2]
[1]Kahramanmaraş Sütçü İmam Üniversitesi Tıp Fakültesi Plastik, Rekonstrüktif ve Estetik Cerrahi Anabilim Dalı, Yara Bilim Dalı
[2]Kahramanmaraş Sütçü İmam Üniversitesi Tıp Fakültesi Plastik, Rekonstrüktif ve Estetik Cerrahi Anabilim Dalı

Amaç: Bu çalışma 2023 Kahramanmaraş depremleri sonrası depremin akut etkilerinin geçmesinin ardından, kronik yara şikayetleriyle kliniğimize başvuran hastaların yara bakımı, takibi ve rekonstrüksiyon yöntemlerini incelemektir.

Yöntem: Kliniğimizde 6 Şubat Kahramanmaraş merkezli depremleri nedeniyle depremin akut etkilerinin geçmesinin ardından tedavi edilen hastalar yaş, cinsiyet, göçük altında geçirilen süre, yara lokalizasyonu, tarafımızca yapılan cerrahi müdehale ve eşlik eden komorbiditeler açısından değerlendirilecektir.

Bulgular: Toplam 21 adet hastaya 25 cerrahi müdehale gerçekleştirilmiştir. Hastaların 10'u erkek ve 11 tanesi kadındır. Ortalama yaş: 40,6' dır. Toplam 25 adet cerrahi müdehalenin 7 si lokal anestezi altında debridman ve pansuman ile takip edilmiş; 18 tanesinde ise rekonstrüktif cerrahiler yapılmıştır. 21 adet hastanın 18' i alt ekstremite yaralanması, 2' si üst ekstremite ve 1 adet gövde yaralanması mevcuttu.

Sonuç: Deprem felaketi sonrası akut safhada genellikle kompartman sendromu gelişmesi nedeniyle fasyotomi ve ampütasyonlar ön planda olmaktadır. Depremin subakut ve kronik döneminde ise göçük altında geçirilen süreye bağlı olarak hastalarda göçükten dolayı oluşan nekrotik ülserler, yoğun bakımda immobilizasyona bağlı gelişen dekübit ülserleri daha sonra periferik sinir paralizileri nedeniyle nöropatik ülserler gelişmektedir. Hasta ve mevcut olan kronik yarası, komorbiditeleri ile birlikte değerlendirilip; bütüncül bir yaklaşımla rekonstrüksiyon kararı alınmalıdır. Bu rekonstrüktif asansör lokal anestezi altındaki debridmanlar ve pansuman ile takip edilmesinden serbest doku transferlerine kadar uzanmaktadır.

1. Şişman, H., et al., Evaluation of earthquake-related wounds; example of a university. J Tissue Viability, 2023.
2. Ulusoy, S., et al., Analysis of wound types and wound care methods after the 2023 Kahramanmaras earthquake. Jt Dis Relat Surg, 2023. 34(2): p. 488-496.
3. Uz, İ., et al., Emergency department management after the 2020 Aegean Sea - Izmir earthquake. Ulus Travma Acil Cerrahi Derg, 2022. 28(3): p. 361-368.

Anahtar Kelimeler: Kronik yara, Depremzelerde rekonstrüksiyon, Kahramanmaraş depremi

Resim 1

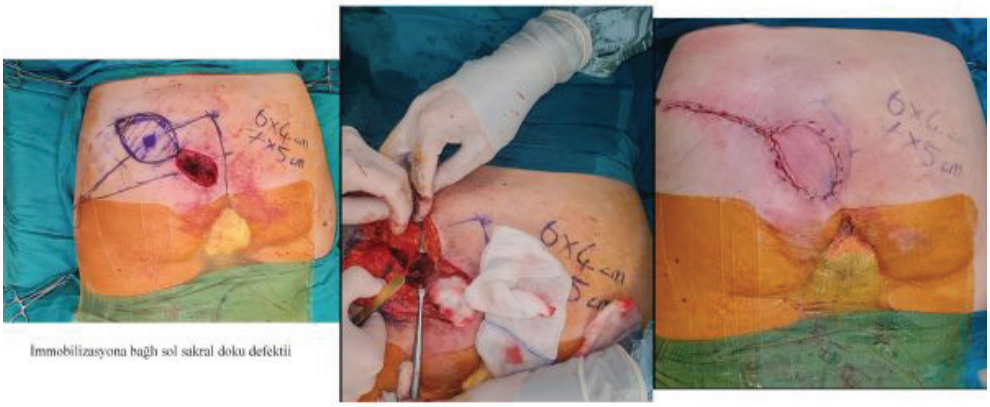

İmmobilizasyona bağlı sol sakral doku defektii

SGAP Flebi ile onarım

S-02
ZAMAN YARALARI SARAR MI?

Rana Kapukaya[1], Vahid Battal Erdal[2], Tahsin Oğuz Acartürk[3]
[1]Sbü Adana Tıp Fakültesi Şehir Eğitim ve Araştırma Hastanesi Plastik Cerrahi Servisi
[2]Sbü Adana Şehir Eğitim ve Araştırma Hastanesi Ortopedi ve Travmatoloji Servisi
[3]Pittsburgh University Plastic Surgery Department ABD

Amaç: Deprem yaralanmalarında arter, sinir, cilt ve kemikte şiddetli hasar ve uzamış iskemi amputasyonun önemli sebepleridir. Depreme bağlı yaralanma nedeniyle yapılan ekstremite amputasyon nedenleri incelendi

Gereç Yöntem: Deprem felaketi sonrası 2. Basamak merkezde, yetersiz doku beslenmesi nedeniyle amputasyon yapılmış 12 hasta çalışmaya dahil edildi. Erken dönem klinik sonuçları retrospektif olarak değerlendirildi.

Bulgular: Hastaların ortalama yaşı 33 (min 8, max 52) idi. Kadın hasta sayısı 6, erkek hasta sayısı 8 idi. Hastaların hepsinde en az bir ekstremitede aşırı basınç altında kalma nedeniyle ezilme sendromu mevcut idi. Hastaların ortalama enkazdan kurtarılma süreleri ortalama 26 (min 12- max 36) saat idi. Hastaların yaralanmalarının uyluk(n:1), alt bacak(n:4), ayak(3), ön kol(3), el(1) bölgesinde olduğu izlendi. Bu hastalara akut dönemde fasyatomi açılmış idi. Ancak 5 hastada fasyatominin yetersiz olduğu izlendi. Kritik ekstremite iskemisi olan ve yetersiz fasyatomi açıldığı tespit edilen 4 hastaya mevcut fasyatomi izsizyonları uzatılarak, bölge kompartmanların fasyalarının açıldı. Distaldeki tüm kompartmanlara yapılmamış ise fasyatomi yapılarak dolaşım takibi yapıldı.

Tartışma: Deprem nedeniyle ekstremitede oluşan hasar, doku yıkımın büyüklüğü, iskemi süresi, tedaviye başlama zamanı gibi bir çok parametreye bağlı olarak ölümle bile sonuçlanabilir. Depremin akut döneminde (ilk 24 saat) yapılan fasyatomi hayat kurtarıcı öneme sahiptir. Ancak bir çok sistemi etkileyen ezilme sendromunda fasyatomi doğru zamanda ve doğru yapılsa dahi amputasyon kaçınılmaz olabilir.

Sonuç: Ezilme sendromunun tedavi ve bakımı depremzedenin kurtarılma anı ile başlar. Aşırı basınç altında kalan bir uzvun rehabilitasyonu oldukça önemlidir. Kurtarılma anı, göçük altında geçirdiği süre göz önüne alınarak tecrübeli bir ekip ile tedavi planlanmalıdır. Akut dönemde fasyatomi önemi yeniden gözden geçirilmeli. Yapılan yetersiz fasyatomilerin ekstremite dolaşımına katkısı olmadığı hatırlanmalıdır.

Anahtar Kelimeler: Deprem, amputasyon, fasyatomi

Resim 1

Yetersiz fasyatomi

S-03
2023 KAHRAMANMARAŞ TÜRKİYE DEPREMZEDELERİNDE AKUT YARA BAKIMI VE SERBEST FLEPLERLE EKSTREMİTE DEFEKT ONARIMI

Ömer Kokaçya
Çukurova Üniversitesi Tıp Fakültesi Plastik Rekonstrüktif ve Estetik Cerrahi Anabilim Dalı

Depremin direkt etkilediği illerden biri olan Adana'da yer alan hastanemizde depremin ilk saatlerinde elektif ameliyatlar iptal edilip hastalar taburcu edilerek travma hastanesine dönüştürülmüştür ve ilk günden cerrahi müdahaleler başlamıştır. Bu çalışmada 6-22 Şubat 2023 arasında hastanemizde gerçekleştirilen yumuşak doku onarımlarının sunulması planlanmıştır. Bu dönemde Plastik Cerrahi Kliniği'ne yatan 145 hastaya genel anestezi altında 194 ameliyat gerçekleştirilmiştir. Yaralanmaların büyük çoğunluğu ekstemite yaralanmalarıydı ve ameliyatların büyük çoğunluğunu debridman, fasiyotomi açma, tamamlama veya kapama ve deri grefti ile onarım ameliyatları oluşturmaktadır.
6 hastaya pedilküllü, 14 hastaya serbest flepler ile yumuşak doku onarımı yapılmıştır.
Geçekleştirlen pediküllü flepler şöyledir: omuz dezartikülasyon güdüğü için latissimus dorsi kas deri flebi, trokantarik bölge defektleri için vastus lateralis+ALT kas-deri flebi, saçlı deri temporal bölge defekti için skalp flebi, el dorsali için kasık flebi ve kruris proksimal anterior defekti için gastroknemius medial başı kas flebi.
10 tanesi ALT, 4 tanesi latissimus dorsi flebi olmak üzere 14 günde art arda 14 serbest flep ameliyatı gerçekleştirilmiştir. Bu fleplerin 12 tanesi alt ekstremite, 2 tanesi üst ekstremite defektlerinin onarımı için gerçekleştirilmiştir.
Bir flep kaybı yaşanmıştır: Ven grefti kullanılarak üst ekstremite revaskülarizayonu ve latissimus dorsi flebi ile defekt onarımı yapılan bir hastada flep kaybı yaşanmıştır ve dirsek altı amputasyon yapılmıştır.
Önkolda defekt onarımı için ALT flebi yapılan hastada postop 2. Saate venöz trombüs gözlenmiştir. Arter ve ven anastomozları yenilenerek flep kurtarılmıştır.
Alt ekstremite onarımlarında anastomoza bağlı komplikasyon görülmemiştir.
Opere edilen hastaların yatışları esnasında görülen diğer komplikasyonlar Tablo1 'da özetlenmiştir.
Alt ekstremite onarımlarının 9 tanesinde anastomozlar aynı bacakta yapılırken 3 tanesinde karşı bacak posterior tibial damarlar alıcı damar olarak kullanılmıştır.
Karşı posterior tibial arterin alıcı damar olarak kullanıldığı 2 latissimus dorsi flebi vakasında posterior tibial arterin proksimal ve distaline, flep pedikülünün Y şeklindeki uçlarının uç uca anastomoz yapılması ile alıcı arterin devamlılığı korunmuştur.
Yeterli insan gücü, ekipman ve hastane yatak kapasitesi mevcutsa, deprem gibi kısa sürede fazla yaralanmanın olduğu durumlarda serbest flep ile doku onarımlarına vakit kaybetmeden başlanmalıdır.
Aynı bacağın damarlarının güvenilir olmadığı durumlarda karşı bacak ezilmemişse güvenle kullanılabilir.
Karşı bacağa yapılacak arter anastomozlarında alıcı arter devamlılığı korunabilir. Aynı bacakta yapılacak anastomozlarda derin venler uygun değilse büyük safen ven kurtarıcı olarak düşünülebilir.

Anahtar Kelimeler: deprem, serbest flep

Hasta no 2

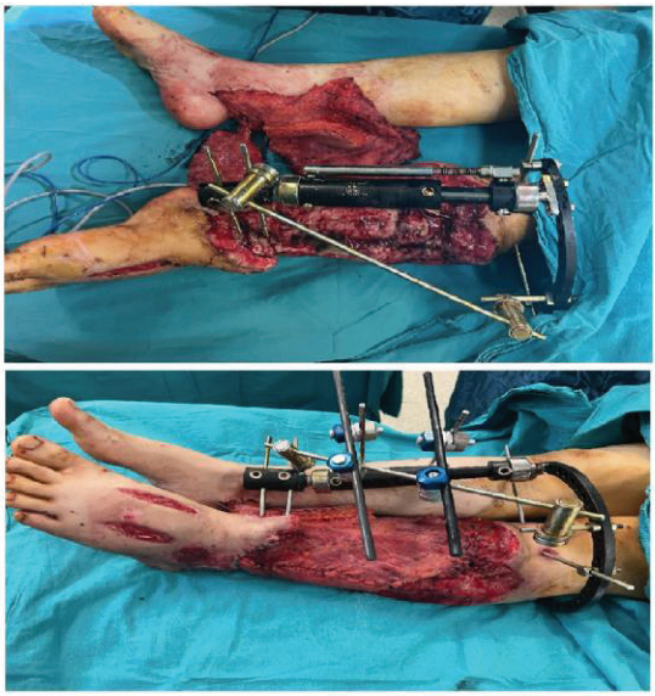

Karşı bacağa anastomoz yapılan serbest latissimus dorsi ve serratus anterior kas deri flebi

Serbest flep ile yapılan onarımlar

HASTA NO	YAŞ	CİNSİYET	FLEP	ALICI ALAN	ALICI ARTER	ALICI VEN	KOMPLİKASYON
1	42	kadın	ALT	alt ekstremite	anterior tibial arter	büyük safen ven	
2	23	kadın	latissimus dorsi+serratus	alt ekstremite	karşı bacak posterior tibial arter	komitan ven x2	tibia güdüğünün kas flebini delerek ekspoze olması / parsiyel deri grefti kaybı / serratus nekrozu
3	16	kadın	ALT	alt ekstremite	anterior tibial arter	komitan ven	
4	39	erkek	ALT	alt ekstremite	karşı bacak posterior tibial arter	komitan ven x2	
5	38	erkek	ALT	alt ekstremite	anterior tibial arter	komitan ven	
6	60	erkek	latissimus dorsi	alt ekstremite	anterior tibial arter	komitan ven	distalinde kas nekrozu + donör alanda sütür ayrışması
7	26	kadın	ALT+vastus lateralis	üst ekstremite	radial arter	komitan ven	ven trombüsü / postop 2. saatte anastomoz revizyonu / kurtarıldı
8	58	erkek	ALT	alt ekstremite	anterior tibial arter	komitan ven	
9	20	erkek	ALT+vastus lateralis	alt ekstremite	anterior tibial arter	komita ven	yüzeyel cilt nekrozu
10	58	kadın	latissimus dorsi	üst ekstremite	radial arter	komitan ven	flep kaybı / amputasyon
11	42	erkek	ALT	alt ekstremite	anterior tibial arter	komitan ven	
12	22	kadın	ALT	alt ekstremite	anterior tibial arter	komitan ven	
13	6	erkek	ALT	alt ekstremite	anterior tibial arter	komitan ven	
14	9	kadın	latissimus dorsi	alt ekstremite	karşı bacak posterior tibial arter	komitan ven	

S-04
DEPREME BAĞLI ŞİDDETLİ YARALANMALARDA HİPERBARİK OKSİJEN TEDAVİSİNİN KULLANIMI

Mustafa Öztürk[1], Levent Demir[2]
[1]*Kayseri Şehir Eğitim ve Araştırma Hastanesi*
[2]*Kayseri Şehir Eğitim Araştırma Hastanesi, Sualtı Hekimliği ve Hiperbarik Tıp*

Giriş: Ülkemizde 06.02.2023 tarihinde, Türkiye saati ile 04:17'de ve 13:24'de sırası ile merkez üssü Pazarcık (Kahramanmaraş) ve Elbistan (Kahramanmaraş) olan Mw 7.7 ve Mw 7.6 büyüklüğünde iki deprem meydana gelmiştir. Deprem bölgesine en yakın illerden olan Kayseri, depremin merkez üssü Kahramanmaraş iline 253 km, Malatya/Elbistan'a ise 108 km uzaklıkta olması nedeniyle depremde yaralananların nakledilmesinde öncelik verilen illerden bir tanesi olmuştur. Kayseri ilinde ise yaralıların tamamına yakını Kayseri Şehir Eğitim ve Araştırma Hastanesine nakledilmiştir. Bu çalışma, deprem sonrası vücut bölgelerinde oluşan doku hasarları ve yaralanmalar için Kayseri Şehir Eğitim ve Araştırma hastanesinde hiperbarik oksijen tedavisi uygulanan hastaların geriye dönük bir değerlendirmesini amaçlamıştır.

Materyal-Metod: Kayseri Şehir Hastanesi Klinik Araştırmalar Etik Kurulundan onay alındıktan sonra 06.02.2023-06.03.2023 tarihleri arasında Kayseri Şehir Hastanesi hiperbarik ünitesinde depremzede olarak başvurusu alınan hastaların verileri retrospektif olarak tarandı ve bilgiler hasta bilgi formuna kaydedildi. Verilerin toplanma aşamasında hastane kayıtları, çekilen fotoğraflar, acil servis raporları, klinik epikriz notları, görüntüleme sonuçları ve cerrahi notlar gibi kaynaklardan de gerekli veriler retrospektif olarak elde edildi. Hastalar daha önce ölçülen Ezilmiş Ekstremite Şiddet Skorları'na (MESS) göre gruplandırıldı. Mess skoru 7 ve üzeri olan hastalar çalışmaya dahil edildi.

Bulgular: Toplam 35 hasta değerlendirmeye alındı. Sekiz (22,9%) hastada böbrek yetmezliği vardı. Tedaviye başlamadan önce dört hastaya diğer ekstremitelerinden birine majör amputasyon uygulanmıştı. Tedavi sonrası dört (11,4%) hastaya majör amputasyon uyulandı. On bir (31,4%) hastaya minör amputasyon uyulandı. Hiçbir hasta kaybedilmedi.

Sonuç: Kayseri Şehir Eğitim ve Araştırma Hastanesi hem deprem bölgesine en yakın illerden biri olması hem de bünyesinde Hiperbarik Ünitesi bulundurması açısından, depremin ilk dakikalarından itibaren hasta nakillerinde tercih edilen hastane olmuştur. Ezilme yaralanmalarında Mess skoru 7 ve üzeri hastalara amputasyon önerilmektedir. Çalışmamızdaki hastalardan alınan sonuçlar Hiperbarik Oksijen tedavisinin depreme bağlı gelişen yaralarda, crush ve kompartman sendromunda iyileştirici, ekstremite ve hayat kurtarıcı olduğunu düşündürmektedir.

Anahtar Kelimeler: Hiperbarik oksijen

Hiperbarik oksijen tedavisi ile kurtarılan ekstremite

S-05
FASYOTOMİYE BAĞLI DOKU DEFEKTLERİNİN LASTİK BANT YARDIMIYLA PRİMER KAPATILMASI: ACARTÜRK TEKNİĞİ

Rana Kapukaya[1], Vahid Battal Erdal[2]
[1]*Sbü Adana Tıp Fakültesi Şehir Eğitim ve Araştırma Hastanesi Plastik Cerrahi Servisi*
[2]*Sbü Adana Şehir Eğitim ve Araştırma Hastanesi Ortopedi ve Travmatoloji Servisi*

Amaç: Akut kompartman sendromunda, dekompresif fasyatomi uzuv kurtarıcı bir prosedürdür. Doku ödemi ve cilt retraksiyonu ile primer kapanmayı engelleyebilecek geniş bir doku defekti oluşur. Fasiyotomi yaralarının kapatılmasındaki zorluğun üstesinden gelmek için çok sayıda teknik tanımlanmıştır. Bu çalışma, lastik bantlar (LB) yardımı ile dış doku genişletilerek, fasiyotomi kapatma konusundaki deneyimimizi bildirmektedir.

Teknik: Hastalara LB kapatma ve kısmi kalınlıkta deri grefti seçenekleri hakkında bilgi verildi. Yalnızca LB kapatmayı tercih eden ve sıkıştırma testi kullanılarak yakınlaştırılamayan yaraları olan hastalara bu prosedür uygulandı. Lastik bantlar defektin proksimalinden distale doğru, cilt kenarlarına, yaklaşık 1 cm aralıklarla,çapraz bir desen oluşturmak için kendi üzerinde bükülerek, standart zımba ile tutturularak uygulandı. Uygulamadan yaklaşık bir hafta sonra fasiyotomi yaraları, cilt ilerlemesinin, kompartman gerginliğinin ve perfüzyonun yeterliliğinin klinik değerlendirmesine göre primer olarak kapatıldı veya yeniden LB uygulamasına geçildi. Bu teknik daha önce literatürde Tahsin Oğuz Acartürk tarafından tanımlanmıştır.

Bulgular: Fasyatomi nedeniyle doku defekti olan 25 hasta LB tekniği kullanılarak tedavi edildi. Hastaların ortalama yaşı 26 (min 1- max 56) idi. Hastaların tamamı 3 hafta içerisinde iyileşti. Ortalama yara uzunluğu 17,3 cm (min 12- max 43 cm), ortalama yara genişliği 9,3 cm (min 5 – max 12 cm) olarak ölçüldü. Yaraların yerleri arasında ön kol (n:8, %32), bacak (n:17, 68) yer alıyordu. 25 yaranın 18'i (%72,0) tek LB uygulamasından sonra primer olarak kapatıldı. Primer kapanmayı sağlamak için 5 yaraya ek LB uygulaması gerekti. Herhangi bir komplikasyon görülmedi ve herhangi bir revizyon ameliyatına da gerek duyulmadı.

Sonuç: Fasiyotomi onarımında basit, güvenli, uygulaması kolay bir tekniktir. Donör saha morbiditesi olmaması, dermatom motoruna ihtiyaç duyulmaması en büyük avantajlarıdır. Onarım primer olarak sağlandığı için, daha az skar dokusu oluşur. Hasta açısından, kozmetik sonuçlarının daha tatmin edici olduğunu söylemek mümkün.

Anahtar Kelimeler: lastik bant, fasyatomi, deprem

Resim 1. Uygulama

Lastik bant(steril) yaranın proksimalinden distaline doğru, karşılıklı olarak, çapraz desen oluşturacak şekilde, cilde stapler ile tespit edilerek uygulanmaktadır

S-06
BÜYÜK DEPREM SÜRECİNDE TEDAVİ ETTİĞİMİZ CİDDİ YARALANMALI HASTALARIMIZ

Aydanur Pehlivan, Fevziye Duygu Avlar, Ömer Arda Çetinkaya, Hakan Uncu
Ankara Üniversitesi Tıp Fakültesi Genel Cerrahi Ana Bilim Dalı, Ankara

Amaç: Bu çalışmada Şubat 2023 Kahramanmaraş merkezli büyük deprem sonrası çöken binalardan kurtarılan ve merkezimize sevk edilen yaralı hastalar için gerçekleştirdiğimiz tedavileri sunmaktayız.

Yöntem: Şubat 2023'den itibaren günümüze kadar olan süreçte tedavisini tamamladığımız ve halen tedavisi devam etmekte olan 13 hastanın(9 kadın,4 erkek) yaş ortalaması 40(19-62) olan enkaz altında kalarak depremle ilişkili ciddi crush yaraları olan hastaların tedavi süreçleri analiz edildi.Bu hastalara yaptığımız cerrahi müdahaleler,zorunlu amputasyonlar,yara bakım süreci,uygulanan medikal tedaviler bildirilmektedir.

Sonuçlar: Hastaların enkaz altında kalma süresi ortalama 26 saat(8-96)idi.Yaraların ağırlıklı olarak alt ekstremitelerde olduğu,bunu üst ekstremitede yaralanmalarının takip ettiği belirlendi.En yaygın yara türü ezilme nedeniyle(crush yaralanma)oluşan basınç kaynaklı iskemik,nekrotik yaralardı.Hastaların tümünde antiseptiklerle yıkama ve tekrarlayan cerrahi debridmanlar uygulanırken,yaranın türü ve durumuna göre negatif basınçlı yara tedavisi hastalarda en yaygın kullanılan yara bakım tedavilerimiz oldu.Hastaların 4 tanesine alt ekstremite amputasyonu(3 dizüstü,1 dizaltı) ve 3 tane zorunlu reamputasyon yapıldı.Bir hastaya ise sol üst ekstremite dirsek altı amputasyonu gerçekleştirildi.Amputasyon yapılan hastalarımızın bir tanesinin tedavisi halen devam etmektedir.Diğer amputasyonlu hastalar gerekli yara bakım tedavileri tamamlanıp tam iyileşme sağlanarak taburcu edilmişler,protez kullanacak duruma gelmişlerdir.Hastalarımızın bir tanesi bu süreçte diyaliz tedavisi uygulandı.On hastamızın takip/tedavi süreçlerinde ciddi elektrolit imbalansı görüldü,gerekli düzenlemeler yapıldı.Hastalarımızdan 4 tanesinde septik tablo mevcuttu,tedavi edildi.Hastalardan düzenli alınan yara doku kültürlerinde en sık üreyen üç mikroorganizma;Acinetobacter Baumanii,Enterococcus faecium ve Klebsiella pneumoniae olarak tespit edilmiş olup antibiyogram sonuçlarına göre uygun antibiyotik tedavileri yapılmıştır.

Tartışma: Doğal afetler sonrası farklı türde yaralanmalar meydana gelebilir.Ülkemizde gerek zor coğrafi konum, gerekse mevcut afet yönetimindeki bazı güçlükler nedeniyle benzer durumlarla tekrar karşı karşıya gelebilir,sıklıkla crush yaralanmalar ile karşılaşabiliriz.Akut yara tedavisinin yönetimi hayatı tehlike arz eden durumları da sıklıkla içerdiğinden önem arz etmektedir.Fakat daha sonraki süreçte kurallara uygun doğru kronik yara tedavisi yapılamaz ise,akut dönemde yapılan doğru tedaviler istenen sonuca ulaşamayacaktır.Bu konuda literatürde akut yara tedavisiyle ilgili çalışmalara nazaran,kronik yarayla ilgili çalışmaların daha fazla popülarite kazanmış olması ise dikkat çekicidir.Merkezimizde yara tedavisinde TIME konseptine uygun yapılan doğru tedaviler ile afetten yaralanan hastalarda başarılı sonuçlara ulaşılmıştır.Doğru amputasyon,cerrahi debridman,negative basınçlı kapama,uygun yara örtüleri kullanılarak ve enfeksiyon yönetimi ile tatmin edici sonuçlar elde edilmiştir.Ne kadar ciddi bir yara olursa olsun,sabırla doğru tedaviye devam etmek bizleri başarıya ulaştıracaktır.Yaralı hastalar protezleri ile günlük hayatlarına devam edebileceklerdir.

Anahtar Kelimeler: Depremzede, Akut Yara Tedavisi, Amputasyon

Resim 1.

S-07
EKSTREMİTE YARALANMALARINDA YARA TEDAVİSİ: KAHRAMANMARAŞ DEPREMİ

Gülderen Erçoban, Serap Ulusoy
Ankara Bilkent Şehir Hastanesi Kronik Yara Ünitesi

Amaç: Depremler, ölüm tehlikesini ve binlerce yaralanmayı içeren yıkıcı doğal afetlerdir. Depreme bağlı yaralanmalar, sakatlıklar, ve uzuv kayıpları ölümlerden daha fazla meydana gelmektedir. Ülkemizde, 6 Şubat 2023 tarihinde Kahramanmaraş'ta yüzyılın felaketi olarak adlandırılan iki deprem meydana geldi. Çok sayıda kişi depremde sağ kalamazken, çok sayıda kişi de yaralandı. Bu bildiride depremzede hastaların yara tedavilerinin değerlendirilmesi amaçlanmıştır.

Yöntem-Gereç: 6 Şubat 2023-1 Eylül 2023 tarihleri arasında kronik yara polikliniğimize ayaktan başvuran, diğer bölümlerden konsülte edilen ve kronik yara kliniğimize yatışı yapılan depremzede hastalar retrospektif olarak tarandı. Hastalarda yaş, cinsiyet, göçük altında kalma süresi, yara tipi ve uygulanan tedavi değerlendirildi.

Bulgular: 150 depremzede hasta değerlendirildi. Ortalama yaş 45.7±11.6 idi. Hastaların %56'sı (84) erkek ve %44'ü (66) kadındı. Göçük altında kalma süresi 66.2±21.5 saatti. Depremzedelerde özellikle ekstremitelerde olan yaraların %32'si abrazyon, % 21'i kontüzyon ve % 37'si uzun süre basınç altında kalmaya bağlı oluşmuş nekrotik yaralar idi. %10'u ise çok farklı tipte oluşan diğer yaralardı. Depreme bağlı oluşan yaraların birçoğu farklı tipte ve zor lokasyonda iken büyük birçoğu tedavisi güç yaralardı. Sahra hastanelerinde ve acil şartlarda yapılan ampütasyonlardan sonra gelişen enfeksiyon ve tekrarlayan nekrozlar ile de sıkça karşılaştıldı. Ekstremite yaralarının yanı sıra hastalarda fraktürler, damar hasarları, sinir harabiyetleri, organ zedelenmeleri ve ezilme sendromu gibi sistemik birçok etken de mevcuttu. Hastalarımızın %30'u diğer servislerde, %32'si kronik yara kliniğimizde ve %38'i kronik yara polikliniğimizde takip edildi. Takip ettiğimiz hastalarda, özellikle alt ekstremitelerinde olan yüksek basınç altında ezilmeye bağlı oluşmuş nekrotik yaralar tespit edildi. Metabolik stabiliteyi sağladığımız hastalarda cerrahi debridman en sık kulandığımız yöntemdi (%55.). Ancak yapılan debridmanlar sonrasında nekrozun ilerlediği, debride edilip canlı dokunun görüldüğü alanlarda bile yeniden nekroz geliştiği, tekrarlayan debridman ihtiyacı olduğu tespit edildi. Cerrahi debridmanın mümkün olmadığı hastalarda enzimatik ve otolitik debridman ajanları kullanıldı (%24). Tekrarlayan debridmanlar sonrası negatif basınçlı yara kapama tedavisi en sık kullanılan tedavi yöntemi idi (%45). Yara tedavisine yardımcı tedavi yöntemi olarak hiperbarik oksijen tedavisi hastalarımızın %25'ine uygulandı.

Sonuçlar: Tüm akut ve kronik yaralarda olduğu gibi deprem gibi ağır travmatik yaralara neden olan durumlarda, hasta bir bütün olarak değerlendirilmelidir. Yaranın ve hastanın ihtiyacına uygun yara bakım yöntemi tercih edilmelidir. Yara iyileşmesinin bazen aylarca sürebileceği, yoğun emek ve sabır gerektireceği unutulmamalıdır.

Anahtar Kelimeler: depremzede, ağır yaralanmalar, yara bakımı

S-08
DEPREM SONRASI YARALARIMIZI SARIYORUZ

Onur Zengin, Mert Noyan Dabak, Agit Sulhan, Yasin Canbaz, Perçin Karakol
Sağlık Bilimleri Üniversitesi,Başakşehir Çam ve Sakura Şehir Hastanesi, Plastik, Rekonstrüktif ve Estetik Cerrahi, İstanbul, Türkiye

Giriş: Akut kompartman sendromu (AKS), dokuların perfüzyonunun bozulduğu ve yaşamı tehdit eden riskler nedeniyle erken cerrahi müdahale gerektiren acil bir durumdur.
Fasyotomi, kompartman basıncının hızla azalması ve kısa cerrahi süresi nedeniyle ana tedavi yöntemidir. Başakşehir Çam ve Sakura Şehir Hastanesi Plastik, Rekonstrüktif ve Estetik cerrahi kliniği olarak ülkemizde yaşanan Maraş merkezli deprem sonrasında ülkemizin farklı illerinde deprem sonrası geniş doku defektleri bulunan birçok hastanın tedavisinde merkezi rolü üstlendik.

Materyal-Metod: Bu çalışmada kliniğimizde 2023 yılında ülkemizde görülen Maraş merkezli deprem sonrası crush yaralanma sonrası fasyotomi defekti ve crush yaralanma sonrası oluşan doku defekti kapatılan 39 olgu retrospektif olarak değerlendirildi.

Bulgular: Hastaların 27'si kadın 12'si erkek ve yaş aralığı 7-51 yaş idi. Hastaların enkaz altında kalma süreleri 4-205 saat aralığındaydı. 29 hastada crush yaralanma alt ekstremitede, 10 hastada üst ekstremitede bulunuyordu.6 hastamız genel durum bozukluğu nedeniyle YBÜ'de tedavi aldı.2 hastamızın alt ekstemite, 1 hastamızın üst ekstremitede olmak üzere toplamda 3 hastamıza uygun seviyelerden amputasyon uygulandı.2 hastamızda osteomyelit, 3 hastamızda tibia plato fraktürü, 3 hastamızda metakarp fraktürü olmak üzere toplamda 8 hastamızda osseöz patolojiler de eşlik etmekteydi.20 hastamızda Psödomonas, Klebsiella pnömoni, Acinetobacter başta olmak üzere kültür üremeleri mevcuttu. 18 hastamızda greft, 12 hastamızda lokal flep,6 hastamızda serbest flep, 3 hastamızda elementarizasyon tedavisini kullandık.

Tartışma: Fasyotomi yaraları hastane yatış süresini önemli ölçüde uzatır ve cilt kapatma veya rekonstrüksiyonu için ciddi bir zorluk teşkil eder. Literatürde yarayı primer kapatma üstün olmasına rağmen hastalarımızın deprem nedeniyle yüksek enerjili travmaya maruz kalması, hastanemize yatışına kadar geçen zaman zarfında geniş kas nekrozlarının eşlik etmesi, yara yerlerinde çoklu dirençli bakteriler üremesi sebebiyle enfektif durumların eşlik etmesi yaranın primer kapanmasını oldukça zorlaştırmış ve bazı hastalarımızda imkansız hale getirmiştir. Biz hastalarımızda çoklu debridman, greft, flep, VAC uygulaması,geniş kas nekrozlarının eşlik etmesi sebebi ve amputasyon riskini azaltmak amacıyla elementarizasyon yöntemlerini kullanarak başarılı bir şekilde defektlerin tedavisini sağladık.

Sonuç: Yüksek enerjili travma yaratan deprem örneğindeki gibi hastalara multidisipliner bir yaklaşımın da gerekli olduğunu deneyimledik. Ülkemizin de fay hatları içinde bulunduğu ve depremlerin gelecekte de tekrarlayabileceği göz önüne alındığında kaynakları sınırlı ortamlarda depremler sonrası crush yaralanmaya bağlı doku defektlerinin tedavisi için yeni rehberler ve algoritmalar oluşturmaya ihtiyacımız var.

Anahtar Kelimeler: deprem, crush yaralanma, kompartman sendromu

S-09
TOPUK DEFEKTLERİNDE GÜNCEL VE ETKİLİ, SURAL FLEP

Agit Sulhan, Yunus Ertaş, Ali Can Aydın, Perçin Karakol
SBÜ Başakşehir Çam ve Sakura Şehir Hastanesi, Plastik, Rekonstrüktif ve Estetik Cerrahi, İstanbul

Giriş: Ters akımlı sural flep geliştirilen modifikasyonlar sayesinde topuk defektlerinde yaygın kullanılmaktadır.Ters akımlı sural flep, nörovasküler ada flebi olarak tek veya iki seanslı olarak,hızlı uygulanabilmesi,ark rotasyonunun topuk defektlerine kadar sağlanabilmesi flebi öne çıkarmaktadır.Bu çalışmada amaç,kliniğimizde uygulanan ters akımlı sural flep deneyimlerini aktarmaktır.
Çalışmada Şubat-Eylül 2023 tarihleri arasında Başakşehir Çam ve Sakura Şehir Hastanesi Plastik Cerrahi kliniğine topuk bölgesinde yara şikayetiyle başvuran ve ters akımlı sural flep operasyonu yapılan 10 olgu dahil edilci.8'i erkek 2'si kadın ve ortalama yaş 45 olarak ölçüldü. Defektlerin;%50'si travmaya bunların da %40'ı depremzede,%30'u diyabetik ülser,%20'si ise enfeksiyona sekonder defektlerden oluşmaktadır.Ortalama defekt çapı 6x4 cm,ortalama flep çapı 8x5 olarak bulundu.9 hastaya iki aşamalı delay uygulanarak,1 hastaya direk adaptasyon sağlandı.Delay uygulanan tüm hastalarda flep tabanına steril silikon materyal konularak delay fizyolojisi arttırılmaya çalışıldı.Olguların %80'inde venöz konjesyon gelişti ve parsiyel olarak devam etti.Venöz yetmezlik sahalarına medikal sülük tedavisi ve gerim sütürlerin alınması işlemi uygulandı.4 hastada sadece epidermoliz 4 hastada parsiyel tam kat nekroz 1 hastada total flep nekrozu gelişti.Debridman,sekonder iyileşme veya cilt grefti uygulamaları yapıldı.Donör sahalara cilt grefti uygulaması yapıldı.Uzun dönemde komplikasyon görülmedi.

Tartışma: Ters akımlı sural arter flebi lateral malleolde peroneal perforatörlerden beslenen,bir ada flebi şeklinde nörovasküler olarak,pedikülü proksimalden eleve edilir.Flepte sıklıkla venöz yetmezlik ve nekroz durumları gelişmiş buna alternatif uygulamalar geliştirilmiştir.Genel olarak,ekstremite elevasyonu flebotomi,medikal sülük uygulamaları,küçük safen flebin defekt sahasına yakın venöz anastomozunun yapılması,ekspander ve delay uygulaması gibi bir çok teknik literatürde tariflenmiştir. Literatürde flep uygulamasının ileri yaşlarda,periferik vasküler hastalık,obezite,sigara gibi durumlarda dolaşım sorunlarının arttığı belirtilmiştir.Çalışmamızda yaş grubu,eşlik eden komorbidite ileparsiyel/ tam kat nekroz oranlarıliteratüre benzerdir.Delay literatüre uygun olarak yapılmış olup steril silikon konularak dolaşım arttırılmaya çalışılmıştır.Venöz konjesyon durumunda elevasyon,flebotomi,sütür açılması ve medikal sülüklerden yararlanılmıştır.Literatürle benzer oranlarda epidermoliz (%40) ve parsiyel nekroz (%40) total nekroz (%10) oranları görülmüştür.Uzun dönemde komplikasyonlara rastlanmamıştır.

Sonuç: Alt ektremite rekonstrüksiyonu rekonstrüktif cerrahinin zor alanlarındandır.Güncel konjonktür perforatör flep ve serbest flep seçeneklerine itmektedir.Serbest flep seçenekleri günümüzde perforatör-to-perforatör veya uç-yan anastomozlar gibi mikrocerrahi deneyimleri gerektirmektedir.Sural flep adıyla özdeşleşen komplikasyonlara rağmen düşük oranda total flep kaybı ve artan modifikasyonları ile gündemini korumaktadır.Venöz komplikasyonların yönetimi lokal tekniklerle yapılabilmektedir. Uygun yaş ve ek komorbidite olmayan olgularda ters akımlı sural flep hala iyi bir alternatif seçenek olarak önerilebilir.

Anahtar Kelimeler: alt ekstremite, sural flep, rekonstrüksiyon

S-10
SERBEST MİKROVASKÜLER DOKU TRANSFERLERİ İLE ALT EKSTREMİTEDE AMPUTASYON SEVİYESİNİN KORUNMASI

Süleyman Savran, Burak Özkan, Abbas Albayati, Ahmet Çağrı Uysal
Başkent Üniversitesi Tıp Fakültesi, Plastik Cerrahi Ana Bilim Dalı, Ankara

Giriş: İyileşmeyen amputasyon güdükleri görülen hastalarda altta yatan sebep genellikle makro ve mikrovaskülopatiler veya ezilme yaralanmalarıdır. Lokal flepler ile rekonstrüksiyon opsiyonları bu tip hastalarda yeni cilt defektlerinin oluşmasına neden olabilmekte ve daha proksimal seviyeden ampütasyon gerekliliği doğurabilmektedir. Ekstremite uzunluğunun korunması amacıyla serbest flepler bir opsiyon olarak karşımıza çıkmaktadır.

Amaç: Bu çalışmadaki amacımız alt ekstremite ampütasyon güdüklerin yaralarının kapatılmasının serbest flepler ile deneyimlerimizi paylaşmaktır.

Yöntem: 2020-2023 yılları arasında alt ekstremitede iyileşmeyen amputasyon güdüğüne serbest flep yapılan 10 hasta retrospektif olarak gözden geçirildi. Hastaların demografik verileri, defektlerin etiyolojileri ve lokasyonu, flep tipleri, alıcı damarlar, anastomoz tipleri, erken ve geç komplikasyon oranlarına ve hastanede kalış süresine göre değerlendirildi.

Bulgular: Hastaların yaş ortalaması 58 idi. Dokuz hastada diyabetes mellitusa bağlı, bir hastada elektrik yarasına bağlı ampütasyon güdüğünde yara mevcuttu. Lokalizasyon olarak yaralar ayak plantar (4), dorsal (2), lateral (1), kalkeneal (1), orta ayak seviyesi (1) ve medial malleolar (1) bölgelerindeydi. Altı hasta transmetatarsal ampütasyon güdüğü, dört hasta multiple parmak ampütasyon güdüğü yarası mevcuttu. Serbest flep olarak anterolateral uyluk flebi, vastus lateralis kas flebi, torakodorsal perforattör flebi ve latissimus dorsi kas-cit flebi kullanıldı. Alıcı damarlar olarak anterior tibial arter (6), dorsalis pedis arter (3) ve posterior tibial arter (1) kullanıldı. Dokuz hastada flep kaybı gözlenmedi. Bir hastada total nekroz gözlendi ve proksimal seviyeden ampütasyon için ortopediye yönlendirildi.

Tartışma: Amputasyon seviyesinin seviyesinin proksimale taşınması hastalarda sosyal izolasyona, hayat kalitesinin düşmesine, yaşan süresinin kısalmasına yol açtığı literatürdeki çalışmalarda bildirilmiştir. Amputasyon yapılan kısımdaki elde edilen "fillet flep" ile vaskülopatilerin belirgin olduğu hasta gruplarında progresi nekroz nedeniyle kayıplar gözlenmektedir.
Bizim tecrüblerimizde ciddi osteomyelit bulgularında "nutrisyonel flep konsepti" nedeniyle latissimus dorsi kas flebi tercih edilmiştir. Multiple parmak ampütasyon güdüklerine yönelik olgularda uzun pedikül ihtiyacı olmuş ve anterolateral uyluk, vastus lateralis ve torakodorsal perforator flepler tercih edilmiştir.
Uç yan arteriyel anastomzu distal kan akımının korunmak istendiği uzun pediküllü pediküllü fleplerde kullanılmıştır. Uç-uç arteriyel anastomoz ise ampütasyon güdüğü defektinin anastomoz hattına yakın olduğu durumlarda tercih edilmiştir.
Hastalar bir hafta boyunca immobilize edilmiştir. Erken mobilizasyon ve fizik-tedavi 8.gün itibaren başlanmıştır.

Sonuç: Bizim tecrübelerimize göre makro ve mikro vaskülopatilere sahip hastalarda serbest doku transferleri alt ekstremite uzunluğunun korunmasında önemli bir rekonstrüksiyon opsiyonudur.

Anahtar Kelimeler: amputasyon, flep, serbest

S-11
FOURNİER GANGRENİ TEDAVİSİNDE ZORLU REKONSTRÜKSİYON SÜRECİ

Furkan Uysal, Zeki Çelik, Yasin Canbaz, Perçin Karakol
Başakşehir Çam ve Sakura Şehir Hastanesi, Plastik, Rekonstrüktif ve Estetik Cerrahi Kliniği Başakşehir/İstanbul

Giriş: Fournier gangreni, lokal deri bulguları ve sepsise kadar uzanan sistemik semptomlarla ortaya çıkabilen, deri altı kapiller tromboz ile ilişkili sinsi bir şekilde ölüme gidebilen ciddi bir durumdur. Yüksek morbidite ve mortalite ile karakterize olan bu durum genitoüriner, perineal veya anorektal bölgelerdeki süpüratif enfeksiyonlar sonrası hızla gelişen nekrotizan fasiit olarak tanımlanmaktadır. Diyabet, lokal travmalar, malnütrisyon, kronik alkolizm, perirektal ve perianal enfeksiyonlar predispozan faktörler arasındadır ve enfeksiyonun kaynağı genellikle anaerobik ve aerobik mikroorganizmaların birleşimidir.

Olgu: Ocak 2023 ile Ekim 2023 tarihleri arasında yaşları 34-79 arasında değişen 33 hasta, çeşitli boyutlarda genitoüriner ve perineal doku defekti nedeniyle üroloji,kadın doğum ve genel cerrahi kliniklerinden tarafımıza refere edildi.Seri cerrahi debridmanların ilgili klinikler tarafından yapılması ardından subakut dönemde canlı dokuların görülmesi ve CRP ve akut enfeksiyon parametrelerinde beklenen düşüşün ardından hastaların ortalama 14. gün civarında rekonstrüksiyonları planlandı. Bu hastalardan 22'sinin diyabet hastası olduğu ve başvuru sürecinde kan şekeri düzeylerinin düzenlenmediği görüldü. Bir olguda tek taraflı orşiektomi uygulandı ve 3 olguda yaranın kontaminasyonunu önlemek amacıyla dışkı ve idrar saptırma amacıyla kolostomi gerekti. Genel durumu daha iyi olan 20 hasta, ameliyat öncesi dönemde nekroz sınırlaması nedeniyle hiperbarik oksijen tedavisine yönlendirildi. 18 hastaya debridman sonrası aralıklı vakum tedavisi uygulandı.

Sonuç: Sıklıkla skrotum, penis ve perianal bölgede lezyonları olan 31'i erkek 2'si kadın 33 hastanın 4' üne kısmi kalınlıkta deri grefti, 1'ine random interpolasyon flebi, 7'sine pudental arter perforatör flebi, 5'ine fasyokütan flep kullanıldı ve 2 olgu gracilis kas flebi+MCFA perforatör flebi, 14 olgu MCFA perforatör fleplerle kapatıldı. Postoperatif dönemde 4 hastada yara detaşmanı meydana geldi, 3'ünde tekrar flep onarımı gerekti. Geniş defektli bir hastanın yoğun bakımda yattığı ve ortalama hastanede kalış süresinin 40 gün olduğu kaydedildi. Hastalar eksterne edildikten sonra ayaktan poliklinik takiplerine devam edildi.

Tartışma: Özellikle diyabetik hastalarda perineal bölgeyi tutan en ufak bir eritem bile etiyolojiden bağımsız olarak Fournier gangreni şüphesini uyandırmalıdır. Defektin hızlı ilerlemesi göz önüne alındığında, flep seçeneklerinin artmasına rağmen tam anatomik rekonstrüksiyonun sağlanması giderek zorlaşmaktadır ve göz ardı edilmemesi gerekmektedir.

Anahtar Kelimeler: Fournier gangreni, rekonstrüksiyon, flep

S-12
HURLEY EVRE III HİDRADENİTİS SÜPÜRATİVA/AKNE İNVERSA'LI OLGULARIN CERRAHİ TEDAVİSİ VE SONUÇLARIMIZ

Recep Anlatıcı
Gaziantep Üniversitesi Tıp Fakültesi, Estetik, Plastik ve Rekonstrüktif Cerrahi Ana Bilim Dalı, Gaziantep

Amaç: Hidradenitis suppurativa (HS)/akne inversa, iltihaplı bir bozukluk olan, koltuk altı, kasık bölgesi, meme altı kıvrımlar ve perianal bölgede kronik derin yerleşik nodüller, apse, fistül, sinüs traktları ve skarlı dokularla karakterize olan bir durumdur. Bu türlü bir rahatsızlık, olgularda acı, utanç ve önemli ölçüde azalmış bir yaşam kalitesine de neden olmaktadır. HS'nin mekanizması tam olarak aydınlatılamamış olsa da, lezyon oluşumunun saç folikülünün pilosebaseal birim içindeki hiperkeratoz etrafında döndüğü düşünülmektedir.
Tanı genellikle lezyonların görünümü ve hastanın öyküsü ile konulmaktadır. Hastalığın şiddetini belirlemek için literatürde çok sayıda sınıflama tanımlanmıştır. Ancak en sık ve yaygın kullanılanı ise Hurley sınıflandırmasıdır.
Biz bu çalışmada; kliniğimizde Hurley Evre III kriterleri taşıyan olguların cerrahi tedavi ile alınan sonuçlarını sunmayı amaçladık.

Gereç-Yöntem: Bu çalışmaya 2020- 2022 yılları arasında kliniğimize başvuran ve Hurley sınıflandırması evre III kriterlerine uyan 5 olgu dahil edildi. Tüm olgular erkekdi. Olguların bir tanesinde tip I Diabetes Mellitus mevcuttu. Tüm olgularda günde yaklaşık 1,5 paket sigara öyküsü vardı. Bu olguların hepsi de kliniğimize başvurmadan önce lezyonlarının tedavisi için çeşitli dermatoloji kliniklerinde uzun süreler boyunca çeşitli antibiyotik tedavileri gören ve lezyonlarında iyileşme olmayıp aksine daha da ilerleyen olgulardı. Bir olguda lezyonlar bilateral aksiller bölgede, bir olguda sağ gluteal bölgenin tamamında iken diğer üç olguda ise bilateral aksiller, bilateral ingunial ve penoskrotal bölgedeydi.
Tüm lezyonlara alttaki yağ dokusuna kadar geniş cerrahi eksizyon uygulandı. Oluşan defektler hemen kapatılmayıp yeterli granülasyon dokusu gelişene kadar günlük pansuman uygulandı. Yeterli granülasyon dokusu geliştikten sonra tüm defektler kısmi kalınlıkta deri grefti ile kapatıldı. Olgular operasyon sonrası yaklaşık bir yıl boyunca takip edildi. Hiç birinde nüks gözlenmedi.

Sonuç: Hidradenitis süpürativa tedavisi hastalığın şiddetine göre farklı algoritmalar içerir. Ancak Hurley evre III sınıflamasına göre lezyonların şiddetli olduğu olgularda geniş cerrahi eksizyon ve uygun defekt kapatımı ideal tedavi olarak kabul edilebilir.

Anahtar Kelimeler: hidradenitis süpürativa, Hurley evre III

örnek olgular

iki olgunun ameliyat öncesi ve sonrası görünümleri

S-13
STERNUM DEFEKTLERİNDE İNTERNAL MAMMARİAN ARTER PERFORATÖR FLEBİ İLE REKONSTRÜKSİYON TECRÜBELERİMİZ

Süleyman Savran, Burak Özkan, Khalid Zeynalov, Abdullah Kızmaz, Ahmet Çağrı Uysal
Başkent Üniversitesi Tıp Fakültesi, Plastik Cerrahi Ana Bilim Dalı, Ankara

Giriş: Kalp ve toraks cerrahisinden sonra sternal bölgede enfeksiyon ve yara oranı %1-5 arasında görülür. Morbidite ve mortalite %10-%25 olarak bildirilmiştir. Post-sternotomi mediastinitis, kalp cerrahisi geçiren hastalar için en korkulan komplikasyonlardan biridir. Yaranın uzun süre iyileşmemesi, yaşam kalitesini etkilemekte, hastanede kalış süresini uzatmakta, yüksek maliyetler getirmektedir. Cerrahi tedaviler hastanede kalış süresini, maliyeti ve morbidite ve mortalite oranlarını önemli ölçüde azaltmıştır. Cerrahi olarak kas flepleri,serbest flepler ve perforatör flepler kullanılmıştır. İnternal mammarian arter perforatör (İMAP) flebi ilk olarak 2006 yılında deltopectoral flebin bir modifikasyonu olarak tanımlanmıştır. Bu çalışmada derin sternal yaralarda İMAP flebi tecrübelerimizi sunacağız.

Materyal-Metod: Toplam 8 hastaya IMAP ile rekonstrüksiyon uygulandı. Ortalama yaş 68,2,erkek\kadın oranı 1\4 olarak idi.Ortalama defekt 35 cm2 idi. Tüm hastalarda sol internal mamalian arter- sol koroner arter by pass cerrahisi mevcuttu. Perforatorler preoperatif el doppleri ile işaretlendi. Cerrahi olarak flepler medialden perforatör bulunduktan sonra kaldırıldı. Tüm hastalarda ikinci interkostal aralıktan çıkan internal mammarian arter perforatörü tercih edildi. Bir hastaya bilateral İMAP yapıldı. İki hastada parsiyel nekroz gerçekleşti. Bu hastalar konvansiyel pansuman ile takip edildi. Takiplerde nükse rastlanmadı.

Sonuç: Bu çalışmamızda İMAP flep ile sternal yara rekonstrüksiyonunda pozitif etkilere sahip olduğu gözlemlenmiştir. Özellikle yüksek riskli hastalarda, İMAP flep uygulamalarının komplikasyon oranlarını azaltmada ve iyileşme sürecini hızlandırmada etkili olmaktadır

Anahtar Kelimeler: imap, sternum, yara

Figür 1

Intra-op bilateral IMAP flep

S-14
DEKÜBİT ÜLSERİNDE REKONSTRÜKTİF CERRAHİ YAKLAŞIM VE KLİNİK TECRÜBELERİMİZ

Oğuzhan Tekin, Ömer Büyükkaya, Yasin Canbaz, Perçin Karakol
Sağlık Bilimleri Üniversitesi, Başakşehir Çam ve Sakura Şehir Hastanesi, Plastik, Rekonstrüktif ve Estetik Cerrahi Ana Bilim Dalı, İstanbul

Giriş: Dekübit ülserleri, dokuların uzun süre basınç altında kalmasına bağlı olarak vücudun daha çok kemik çıkıntılarının olduğu yerlerde ortaya çıkan yaralardır ve hemen daima iskemik doku kaybı vardır. Bası yaralarının gelişmesindeki en önemli etken basınçtır. Yumuşak dokuların basınç altında kalarak sıkışmaları iskemiye neden olur ve basınç engellenmezse nekroz ve ülserasyon gelişir. Plejik hastalardaki duyu kusuru ve motor kayıp, basıncın algılanmamasına ve ortadan kaldırılmamasına yol açar. Basınca en fazla maruz kalan bölgeler kemik çıkıntıların üzerinde bulunan yumuşak dokulardır.

Materyal ve Yöntemler: Çalışmamıza Şubat 2023 - Eylül 2023 tarihleri arasında tarafımıza başvuran; defekt boyutları 5x4 cm - 15x22 cm arasında değişen; farklı evrelerde dekübit ülseri olan 22 hasta dahil edildi. Dekübit ülseri sebebiyle tarafımıza başvuran 22 hastadan 5 hastada evre 2, 7 hastada evre 3 ve 10 hastada evre 4 dekübit ülseri mevcuttu. 18 hastaya VAC tedavisi başlandı. 22 hastanın 2'sinde günlük pansumanlarla defektin tamamen kapanması sağlandı. Defekt onarımında 7 hastada lateral sakral arter perforatör (LSAP) flebi ile onarım, 4 hastada superior gluteal arter perforatör flep (SGAP) ile onarım, 1 hastada inferior gluteal arter perforatör (IGAP) flebi ile onarım, 2 hastada internal pudental arter perforatör flebi ile onarım, 2 hastada gluteus maksimus kas flebi ile onarım, 2 hastada tensor fasya lata flebi ile onarım ve 2 hastada ise rotasyon flebi ile onarım uygulandı.

Sonuç: LSAP flebi ile onarım yapılan 3 hastada, SGAP flebi ile onarım yapılan 2 hastada, gluteus maksimum kas flebi ile onarım yapılan 1 hastada yara yeri enfeksiyonuna sekonder detaşmanla karşılaşıldı. Hastaların, uygun antibiyoterapi ve debridmanı takiben sekonder süture edilerek defektleri onarıldı. 3 hastada oluşan dehissans gaita bulaşı ile ilişkilendirildi ve bu hastalara ostomi açılması planlandı. LSAP flebi yapılan hastaların 2'sinde postoperatif erken dönemde venöz yetmezlik sebebiyle kısmı flep kaybı izlendi. Bu hastalardan 1'i uygun debridmanı takiben pansumanla takibe alındı. Debridman sonrası süreçte defekt sekonder iyileşerek kapatıldı. 1 hastaya ise debridman sonrası oluşan defektine KKDG ile onarım uygulandı.

Tartışma: Dekübit ülserlerinde onarım gerek hastanın kendi komorbiditeleri, gerekse yara yeri özellikleri sebebiyle çoğu zaman zorlayıcı olmaktadır. Uygun yara bakımı, enfeksiyon ve komorbiditelerin kontrol altına alınması ve doğru rekonstrüksiyon yönteminin seçilmesiyle dekübit ülserlerinin tedavisinde başarı elde etmek mümkündür.

Anahtar Kelimeler: bası yarası, dekübit ülseri, rekonstrüksiyon

S-15
BASI YARALARININ REKONSTRÜKSİYONUNDA BİCEPS FEMORİS KAS FLEBİNİN KULLANIMI

İlker Uyar
İzmir Katip Çelebi Üniversitesi Tıp Fakültesi, Plastik, Rekonstrüktif ve Estetik Cerrahi Ana Bilim Dalı

Giriş: Dekübitüs ülseri; basınç, sürtünme, yırtılma ve diğer faktörlerin etkisiyle, genellikle kemik çıkıntılarının olduğu deri ve deri altındaki dokularda meydana gelen lokalize doku zedelenmesidir. Dekübit ülserleri önlenebilir bir sorun olmasına rağmen meydana geldiği durumlarda hasta, hastane ve sağlık çalışanı açısından pek çok olumsuz sonuçları yol açmaktadır.
Bu çalışmada iskial bölge dekübit ülserlerinde biceps femoris kas flebi ve uyluk posteriorundan tasarlanan fasyokutan hatchet flep yöntemi kullanılarak rekonstrükte edilen hastalarla ilgili klinik deneyimlerimizin paylaşılması amaçlanmıştır.

Gereç ve Yöntem: 2019-2022 yılları arasında kliniğimiz dekübitüs ülseri ile başvuran hastalar dosyalar üzerinden tarandı. İskial bölgesinde bası yarası olan, paraplejik olan, biceps femoris kas flebi ve hatched flep ile onarım yapılan hastalar çalışmaya dahil edildi. Bası yarası başka vücut bölgesinde olan, diğer yaklaşımlarla takip edilen (konservatif yöntemler, diğer operasyonel teknikler), operasyon sonrası önerilere uyum sağlamayan (sigara. İçmeme, uygun yara bakımı gibi) hastalar çalışma dışında bırakıldı.

Bulgular: 2019-2022 yılları arasında kliniğimize 203 hasta dekübit ülser nedeniyle başvurdu, toplamda 15 hasta çalışmaya dahil edildi. Hastaların ortalama yaşı 44,2 idi. Hastaların 11'i erkek, 4'ü kadındı. 3 hasta sedasyon altında, 8 hasta genel anestezi altında, 4 hasta spinal anestezi altında opere edildi. Hastalar hastanede ortalama 13.8 gün yattı. 9 hastada ameliyat sonrası erken dönemde dehisens gelişti, resütürasyon uygulandı. 2 hastada flep distal kısımda kısmi nekroz oluştu, yara bakımı ile iyileşme sağlandı. 1 hastada operasyon sonrası sütüre edilen alanda pürülan sızıntı oldu, medikal tedavi ile tam iyileşme sağlandı.

Tartışma ve Sonuç: İskiyal bölgede hamstring flepleri ve gluteus maximus flepleri gibi kas flepleri ve kas-deri flepleri yaygın olarak kullanılmaktadır. Tekrarlayan vakalarda ve olası sakral ülserlerde gluteal bölge korunmalıdır. Lokal dokuların yeterli olmadığı durumlarda serbest flepler kullanılabilir.
İskial defektlerde ölü boşluğu doldurmak için paraplejik hastalarda biceps femoris kas flebi akılda bulundurulmalıdır.

Anahtar Kelimeler: bası yarası, biceps femoris, kas flebi

figür

S-16
PERFORE DİVERTİKÜLİT CERRAHİSİ SONRASI ORTA HAT İNSİZYON ALANINDA GELİŞEN NEKROTİZAN FASİİT OLGUSU

Onur Can Güler, Seda Karaçam, Gülyaşar Ketenci İncel, Gökçe Sena Kılıç Ağdak, Ahmet Karayiğit, Serdar Sarıdemir, Mehmet Furkan Sağdıç
S.B.Ü. Dr A.Y. Ankara Onkoloji SUAM

Giriş: Nekrotizan fasiit(NF), cilt cilt altı dokusu ile birlikte fasya nekrozunu da içine alan ağır seyirli subkutan yumuşak doku enfeksiyonudur. NF sıklıkla ekstremitelerde olmakla birlikte herhangi bir lokalizasyonda da olabilir. Genellikle cerrahi girişim yada travmalar sonrası görülebilir. Diabetes mellitus, karaciğer ve böbrek yetmezliği, çeşitli malignensiler, kronik alkol kullanımı, periferik vasküler hastalıklar ve ileri yaş gibi immün sistemi zayıflatan haller bu klinik tablo için zemin hazırlayan durumlardır. Tanının ivedilikle konulması ve hemen akabinde agresif cerrahi debritman şarttır. Mortalite %20-50 kadardır.

Olgu: 79 yaşında, diyabetik, kadın hasta, 2 gündür devam eden şiddetli karın ağrısı nedeniyle acil servise başvurmuştur. Çekilen BT de kolon perforasyonu sebebiyle serbest hava/ mayi görülmüş ve septik tablodaki hasta acil olarak ameliyata alınmıştır. Laparotomi sonrası tüm kadranların gayta ile kirlendiği, perforasyon alanının sigmoid kolondaki divertikülden olduğu görüldü. Sigmoid kolonda divertikülozis görülemsi üzerine anterior rezeksiyon ve uç kolostomi (hartmann prosedürü) uygulandı. Tüm kadranlar crystalin® solüsyon ile yıkandı. Batın kapatıldı. Geniş spektrum antibiyotik tedavisi başlandı. Genel durumu düzelen hasta postop 2.gün yoğun bakımdan servise devir alınmıştır. Serviste orta hattan yoğun pürülan getiri sebebiyle insizyon aralandı. Yoğun apse ve püy drene edildi. Fasyada lokalize nekrotik alanlar izlenmesi üzerine sedasyonla debritman için ameliyathanede işleme alındı. NF tanısıyla geniş, agresif debritman uygulandı (foto1). Antibiyotikleri revize edildi. Günlük yatak başı cerrahi debritman ve jel ile otolitik debritmanlarına (nu-gel®) lokal anestezi ile devam edildi. Bir haftanın sonunda yara yerindeki enfektif hal tamamen geriledi. Ancak orta hatta geniş bir cilt defekti oluştu (foto2). Alt fasya intakt olduğundan eviserasyon izlenmedi. Defekt için ek cerrahi stres yaşatmaması için ön planda flep/greftli onarım düşünülmedi. Fotobiomodülasyon (immünomodülasyon, yara iyileşmesi ve doku yenilenmesi gibi süreçlerin mavi ışığın kullanılmasıyla indüklenmesi) için 10 seans gün aşırı emoLED® cihazı kullanıldı (foto3,4). Bölgedeki ağrının hafiflediği, epitelizasyonun hızlandığı ve defektin bariz küçüldüğü izlendi (foto5).

Sonuç: NF yüksek mortalite ile seyreden ve hızlı progrese olan bir enfeksiyondur. Hızlı, erken, etkin, agresif cerrahi ve medikal debritmanın uygulanması gerekmektedir. Enfektif dönem atlatıldığında defektif dönem başlar ve defektin kapatılması seçenekleri değerlendirilir.Her iki dönemde birbirinden oldukça farklı müdahaleler gerektirirken, özveri gösterilmesi gereken durumlardır. Bu hastamızda da her iki dönemde farklı yara bakım ürünleri kombinasyonu ile kısmen konservatif yaklaşım sonucu yüz güldürücü olmuştur.

Anahtar Kelimeler: Fototerapi, Nekrotizan fasiit, Otolitik debritman

fournier fototerapi

S-17
EVDE SAĞLIK HİZMETLERİNDE BASINÇ YARASI BAKIMI DENEYİMİMİZ

Nadire Karahan, Güldem Yıldız, Meryem Kapancı
Medipol Mega Üniversite Hastanesi,Evde Sağlık Hizmetleri,İstanbul

Giriş ve Amaç: Basınç yarası bakımı ve tedavisinde en etkili yöntem yara oluşmadan önlenmesi ve erken dönem tedaviye başlanmasıdır. Basınç yaralarının iyileştirilmesine yönelik yaklaşımlar içerisinde hastanın ayrıntılı değerlendirilmesi, basınç yarasının etyolojisinin araştırılması, iyileşmeyi etkileyen faktörlerin belirlenmesi, yara ve yara çevresinin değerlendirilmesi ve uygun stratejilerin geliştirilmesi yer almaktadır. Hastanın ilk değerlendirmesinde bakıma destek olan aile üyeleri ile görüşülmesi, tıbbi ve sosyal öykü, etkili bir fiziksel muayeneyi kapsamalıdır. Basınç yaralarının önlenmesi ve bakımına yönelik uygulamalar hastaya özel bakım planı ile multidisipliner bir yaklaşım gerektirir(1, 2, 3, 4, 5, 6). Bu çalışmada, basınç yarasını iyileştirmeye yönelik girişimlerimizin incelenmesi amaçlanmıştır.

Gereç-Yöntem: Bu çalışma retrospektif olarak hasta verilerinin ve bakım sonuçlarının değerlendirildiği tanımlayıcı nitelikte bir çalışmadır. Çalışmanın evrenini ve örneklemini 1 Ocak 2022 -31 Aralık 2022 tarihleri arasında Evde Sağlık Birimimizde basınç yarası bakımı uygulanan 75 hasta oluşturmaktadır. Araştırmanın gerçekleştirilebilmesi için kurum yönetiminden kurum izni alındı. Hastalardan kendilerine ait bakım, yara verilerinin bilimsel çalışmamızda kullanılabilmesi amacıyla yazılı onam alınmıştır Çalışma verileri araştırmacılar tarafından literatür doğrultusunda hazırlanan hasta tanılama ve basınç yarası değerlendirme formları ve Braden Risk Değerlendirme Ölçekleri aracılığıyla toplanmıştır.

Anahtar Kelimeler: Basınç Yarası, Evde Sağlık Hizmetleri, Pansuman

Bakım yapılan yara türleri,evreleri

Bulgular: Ocak-Aralık 2022 arası yara bakımı yapılan hasta sayımız 75 ve bakım yapılan yara sayımız 115'tir. Hastalarımınız % 35'inde (n: 40) mevcut yaraların basınç yarası olduğu tespit edilmiştir. Bası yarası olan hastalarımızın " Braden Skoru" risk değerlendirmesine göre % 57,5'i (n:23) yüksek risk grubunda olduğu görülmüştür. Basınç yaralarının evrelerine göre dağılımlarına bakıldığında 12 hastada 22 evrelendirilemeyen evre basınç yarası olduğu, basınç yaraları bölgelerine göre değerlendirildiğinde en fazla sakrum bölgesinde olduğu gözlenmiştir. Evrelendirilemeyen basınç yarası bakımı yürütülen 12 hastanın; 5' in de tam deri bütünlüğünde iyileşme sağlanmıştır. Basınç yarası bakımında hastanın tanısı, etyolojik ve demografik verileri,cilt bütünlüğü, fiziksel muayene değerlendirmeleri yapılmış ve hastaya özgü bakım ürünleri seçilmiştir. Bakım ürünleri seçiminde kurumumuzun Kalite Dokümantasyon Sisteminde bulunan yara bakım rehberi referans alınmıştır.Yara çevresindeki ve diğer basınç noktalarındaki sağlıklı cilt bariyer kremler ile desteklenmiş ve nem dengesi korunmuştur. Hastalarımızın yakınlarına basınç yarasını önlemeye yönelik eğitimler verilmiş olup, yara takibi uzaktan takip edilerek ev ziyaretleri ile desteklenmiştir. 1 Hastamız yaşamını kaybettiği için bakımına devam edilememiştir. Bakımımız süresince hastalarımızda yeni oluşan basınç yarası saptanmamıştır.

S-18
İHTIYAÇ ANALIZINE DAYALI EĞITIMIN BASINÇ YARALANMASINI ÖNLEMEYE YÖNELIK BILGI DÜZEYINI ARTIRMAYA VE EĞITIMIN KALICILIĞINA ETKISI

Ayper Önal Alkan[1], Nermin Ocaktan[2], Aysel Akyıldız[1], Ükke Karabacak[2]
[1]İSTANBUL FATİH SULTAN MEHMET EĞİTİM VE ARAŞTIRMA HASTANESİ
[2]ACIBADEM ÜNİVERSİTESİ SAĞLIK BİLİMLERİ FAKÜLTESİ HEMŞİRELİK BÖLÜMÜ

Giriş: Uluslararası organizasyonlar basınç yaralanmasını ciltte ve/veya altta yatan dokuda, genellikle kemik çıkıntıları üzerinde lokalize bir yaralanma olarak tanımlar.
Basınç yaralanması büyük oranda önlenebilir bir sağlık sorunu olarak görülmesine rağmen sağlık bakım sisteminde, özellikle yoğun bakım ünitelerinde(YBÜ) önemli bir sorun olmaya devam etmektedir. YBÜ'deki hastalarda uygulanan ileri tedavi ve bakım yöntemleri ile sık karşılaşılan fekal inkontinans, yara yerinden akıntı veya terleme gibi durumlar basınç yaralanması gelişme riskini arttırmaktadır.
Yoğun bakım hemşireleri basınç yaralanmalarının gelişimini önlemede en önemli rol ve sorumluluğa sahip sağlık profesyonelleridir. Yoğun bakımda basınç yaralanması gelişme riskinin belirlemesi ve risk düzeyine uygun hemşirelik bakımının sağlamasında bilgi düzeyi etkili bakım verebilmesinde önemlidir. Bu çalışmanın amacı;YBÜ'de çalışan hemşirelerin basınç yaralanmalarını önlemeye yönelik bilgi düzeylerini ölçerek, eksikliklere ve ihtiyaca yönelik eğitim içeriği ve eğitim yöntemi kullanılmasının etkinliğini ve kalıcılığını ölçmektir.

Araştırmanın Yöntemi: Yarı deneysel bir araştırmadır. Verilerin toplanmasında literatür doğrultusunda araştırmacılar tarafından hazırlanan Demografik Bilgiler Formu ve Franco ve ark.(2020) tarafından geliştirilmiş olup Türkçe geçerlik güvenirliği Bahar ve Gürbüz(2021) tarafından yapılan Basınç Yaralanması Önleme Bilgi Anketi (BYÖBA) kullanılacaktır. Araştırmanın ilk aşamasında eğitimden önce hemşirelere Demografik Bilgiler Formu ve BYÖBA uygulanacaktır.İkinci aşamada hazırlanan eğitim PowerPoint sunum ile anlatılacaktır.Eğitimi tamamlayan hemşirelerden BYÖBA tekrar doldurmaları istenecektir. Üçüncü aşamada ise literatür doğrultusunda eğitimin kalıcılığını ölçebilmek için eğitimden 4 hafta sonra BYÖBA tekrar doldurmaları istenecektir.

Analiz Yöntemi: Tekrarlı ölçümlerde sürekli değişken arasındaki farklılığın test edilmesinde tekrarlanan ölçümler ANOVA analizi kullanıldı. Sonuçlar; %95 güven aralığında anlamlılık ise $p<0,05$ altında değerlendirildi.

Bulgular: Araştırmaya yaş ortalaması 26.9±3.3 yıl, %79'u kadın olan 62 hemşire dahil edildi. Hemşirelerin %89'unun lisans ve üzeri eğitim aldığı, %66'sının 5 yıl ve altı mesleki deneyimi olduğu mevcut bulgulardan saptandı. Hemşirelerin eğitim öncesi 1. eğitim sonrası 2. ve 3. ölçüm BYÖBA puan ortalamaları sırasıyla 24.39±2.16, 25.84±1.91 ve 25.29±1.75 olarak hesaplandı.Eğitim öncesi ve sonrası yapılan ölçümlerde, hemşirelerin basınç yaralanması önleme bilgi düzeyinde istatistiksel olarak anmalı bir farklılık olduğu saptandı($F=18.358$; $p<0.001$).Yapılan alt grup analizlerde bu farklılığın eğitim öncesi bilgi düzeyi ile eğitim sonrası 2. ve 3. ölçümler arasında olduğu belirlendi.Eğitim öncesine göre eğitim sonrası 1. ölçümde hemşirelerin bilgi düzeyinde 1.45[(%95 GA=0.95-1.95); $p<0.001$], 2. ölçümde ise 0.90 [(%95 GA=0.42-1.38); $p<0.001$] puanlık bir artış olduğu görüldü.

Sonuç: Eğitim ile birlikte bilgi düzeyinin arttığı görülmüştür.

Anahtar Kelimeler: basınç yaralanmasının önlenmesi, bilgi düzeyi, basınç yaralanması önleme eğitimi

Tablo 1: Basınç Yaralanması Önleme Bilgi Anketi (BYÖBA) Puan Otalamaları

	BYÖBA				Difference(95%CI)	
Ölçüm zamanı	Mean±SD	F	P-value	A vs B	A vs C	B vs C
1.ÖlçümA	24.39±2.16	18.358	<0.001*	1.45(0.95;1.95)	0.90(0.42;1.38)	-0.55(-1.02;-0,08)
2.ÖlçümB	25.84±1.91			p<0.001a*	p=0.001a*	p=0.071a
3.ÖlçümC	25.29±1.75					

p<0,05; F=Repeated measures ANOVA analysis, a= Bonferroni test, SD= Standard deviation

S-19
SPONTAN BASINÇ YARALANMASI DOMUZ MODELİNİN GELİŞTİRİLMESİ

Özgü Bakçek Akçelik[1], Hatice Ayhan[2], Okan Ali Aksoy[3], Berk Alp Göksel[3], Ercan Çalışkan[4], Ahmet Ceylan[5], Özge Özgenç Çınar[5]
[1]Yüksek İhtisas Üniversitesi, Ankara
[2]Sağlık Bilimleri Üniversitesi, Gülhane Hemşirelik Fakültesi, Ankara
[3]Sağlık Bilimleri Üniversitesi, Gülhane Sağlık Bilimleri Enstitüsü, Deney Hayvanları Üretim ve Araştırma Merkezi, Ankara
[4]Sağlık Bilimleri Üniversitesi, Gülhane Eğitim ve Araştırma Hastanesi, Dermatoloji Ana Bilim Dalı,Ankara
[5]Ankara Üniversitesi Veteriner Fakültesi,Histoloji-Embriyoloji Ana Bilim Dalı, Ankara

Bu araştırma domuzlar üzerinde insanlardaki kliniği simüle eden, spontan bir basınç yaralanması modeli geliştirilmesi amacıyla planlanmıştır.
Çalışma verileri, farklı pozisyon süreleri kapsamında (2 saat n=1, 4 saat n=1, 6 saat n=1) toplam 3 Yorkshire cinsi evcil erkek domuzlardan (Sus scrofa domesticus) elde edilmiştir. Her bir grubun pozisyon öncesinde beden ölçüleri alındıktan sonra, ara yüz basıncı, lokal cilt sıcaklığı, nem ve doku perfüzyonu değeri ölçülmüş olup, grup saati süresince (2 saat, 4 saat, 6 saat) sol lateral pozisyonda standart hastane yatağı üzerine yatırılmıştır. Pozisyon sonrası bu ölçümler tekrarlanmış, ön-arka bacakları makroskopik, dermoskopik ve histolojik olarak değerlendirilmiştir. Tüm uygulama prosedürleri boyunca anestezi altında olan hayvanlara, hiç uyandırılmadan ötenazi uygulanmıştır.
Çalışmada yer alan tüm deney hayvanlarının beden ölçümleri ve pozisyon öncesi değerleri açısından benzer oldukları değerlendirilmiştir. Makroskopik değerlendirmede 4 saat ve 6 saat pozisyon süreleri sonunda; basınç altında kalan arka bacaklarda basmakla solan kızarıklık geliştiği, basınç yaralanmasına ilişkin dermoskopik bulguların, 2 saatte az, 4 saat ve 6 saatte de sık ve benzer yoğunlukta olduğu bulunmuştur. Histolojik değerlendirmede; 4 saatte kas dokuda hemoraji ve 6 saatte de kas dokuda da şiddetli artan hemoraji gözlenmiş ve histolojik değişim skor puanlarının 6 saatte, 2 saate göre daha fazla olduğu bulunmuştur ($p<0,05$).
Çalışma sonuçları doğrultusunda spontan basınç yaralanması oluşturulmasında, Yorkshire cinsi erişkin evcil erkek domuzların standart hastane yatağı üzerinde, 6 saat aynı pozisyonda yatırıldığı, spontan basınç yaralanması domuz modelinin kullanılması önerilmektedir.

Anahtar Kelimeler: Basınç yaralanması, Hemşirelik, Spontan model

Histolojik Değişim Skorlarına İlişkin Bulguların Karşılaştırılması

	2 Saat Ort ±SS Ortanca(Min-Maks)	4 Saat Ort ±SS Ortanca(Min-Maks)	Test İstatistiği	P Değeri
Histolojik Değişim skoru	1±0 1(1-1)	1,33±0,77 1(1-3)	z=-1,446	0,514
	2 Saat Ort ±SS Ortanca (Min-Maks)	6 Saat Ort ±SS Ortanca (Min-Maks)		
Histolojik Değişim Skoru	1,33±0,77 1(1-3)	1,66±1,15 1(1-4)	z=-2,136	0,033
	4 Saat Ort ±SS Ortanca (Min-Maks)	6 Saat Ort ±SS Ortanca (Min-Maks)		
Histolojik Değişim Skoru	1,33±0,77 1(1-3)	1,66±1,15 1(1-4)	z=0,831	0,362

Ort ±SS: Ortalama ±Standart Sapma, Min-Maks: Minimum-Maksimum, z: Mann Whitney U Testi

S-20
YOĞUN BAKIM HEMŞİRELERİNE YAPILAN HİZMETİÇİ EĞITIMIN, BASINÇ YARALANMALARINA İLIŞKIN BILGI DÜZEYLERINE ETKISI

Aslıgül Şen[1], Vildan Kesgin[2]
[1]*başakşehir Çam Ve Sakura Şehir Hastanesi, Sağlık Bakım Hizmetleri, İstanbul*
[2]*başakşehir Çam Ve Sakura Şehir Hastanesi, Sağlık Bakım Hizmetleri Müdürü, İstanbul*

Amaç: Birçok ülkenin gündeminde olan basınç yaralanması (BY), ülkemizde de Sağlık Bakanlığı'nın 2014'te yayınladığı Kalite İndikatörleri ve Sağlıkta İndikatör Yönetim Sistemi (SİYÖS) Projesi'nde hasta güvenliği kapsamında kalite indikatörleri ve basınç yaralanmalarının önemi belirtilmiştir. Basınç yaralanmaları akut bakım alanlarında yüksek prevelans ve insidansa sahip olduğu için de büyük öneme sahiptir. Basınç yaralanması prevelansı ile ilgili yapılan çalışmalar, ülkelere, araştırmanın metadolojisine ve klinik alanlarına göre farklılık göstermekte olup ortak tek sonuç ise; yoğun bakım ünitelerinde diğer kliniklere oranla insidansın fazla olduğu gerçeğidir. Bu bağlamda bakımın kalitesini arttırmak ve hata riskini en aza indirebilmek için basınç yaralanmasının yönetiminde eğitim; hem sağlık profesyonelleri hem de hastalar açısından zorunlu bir süreçtir. Yapılan bu araştırmada, yoğun bakımda çalışmakta olan hemşirelerin hizmet içi eğitimden önce ve sonraki bilgi düzeylerinin incelenmesi amaçlanmıştır.

Gereç-Yöntem: Araştırma, Haziran - Kasım 2022 tarihleri arasında Başakşehir Çam ve Sakura Şehir Hastanesinde Kalp Damar Hastanesi yoğun bakım ünitelerinde aktif çalışan ve dahil edilme kriterlerine uygun hemşirelerin katılımı ile yapıldı. Araştırmanın uygulanası için, Başakşehir Çam ve Sakura Şehir Hastanesi Etik Kurulu'ndan yazılı izin alınmıştır. Veriler araştırmacılar tarafından; Hemşirelerin sosyodemografik özellikleri, Hemşirelerin Modifiye Pieper Basınç Yarası Bilgi Testi ile toplanmıştır. Veriler SPSS 22.0 programı ile Tanımlayıcı analiz, Kolmogorov - Smirnov Testi ve T testi ile analiz edilmiş ve değerlendirilmiştir.

Bulgular: Çalışmaya dahil edilen hemşirelerin (n=57) kişiden %83'ü kadın, %17'si erkektir. Kadın hemşirelerin ön test ortalamalarının (%66.06) erkek hemşirelere (%72,70) göre daha düşük olduğu saptanmasına rağmen kadın hemşirelerin son test ortalamaları (%81,42) erkeklere (%79,70) göre daha yüksek olduğu saptanmıştır. Hemşirelerin bilgi düzeylerinin mesleki deneyim süresi, alanda çalışma yılı, eğitim durumu, ön ve son test ortalamalarında artış şeklinde analiz edilmiştir. Yapılan çalışmada; eğitim sonrasında, eğitimin hemşireler üzerindeki etkisinde anlamlı bir artış olduğu gözlemlenmiştir. $T(56) = -5.192$, $p<.01$. Hemşirelerin eğitim öncesi ön test puan ortalaması $\bar{X} = 67,2281$ olumsuz değerlendirme iken eğitim sonrası yapılan son test ile $\bar{X} = 80,6842$'ye yükseldiği ve olumlu değerlendirildiği sonucuna ulaşılmıştır.

Sonuç: Hizmet içi eğitimler başta olmak üzere alanda çalışan hemşirelerin eğitiminin, alanında uzmanlaşmış hemşireler tarafından yapılması ve eğitimin yıl içinde düzenli periyotlarla sürekliliğinin sağlanması, bakımın kalitesinin arttırılmasında önem arz etmektedir.

Anahtar Kelimeler: Hemşirelik, basınç yaralanması, eğitim

S-21
YOĞUN BAKIM ÜNİTELERİNDE ENDOTRAKEAL TÜPE BAĞLI BASINÇ YARALANMASI GÖRÜLME ORANLARININ VE İLİŞKİLİ FAKTÖRLERİN BELİRLENMESİ

Cansu Cambaz[1], Zeliha Özdemir Köken[2], Mehmet Murat Sayın[3]
[1]*Etlik Şehir Hastanesi, Kronik Yara Bakım ve Diyabetik Ayak Ünitesi, Ankara*
[2]*Hacettepe Üniversitesi Hemşirelik Fakültesi, Cerrahi Hastalıkları Hemşireliği Ana Bilim Dalı, Ankara*
[3]*Etlik Şehir Hastanesi, Anesteziyoloji ve Reanimasyon Ana Bilim Dalı, Ankara*

Giriş: Basınç yaralanmaları (BY), mortalite ve maliyeti yüksek, prevelansı uluslararası sağlık bakım sistemlerinde kalite göstergesi olarak sunulan, son yıllarda önemi gittikçe artan küresel çapta bir sağlık sorunudur. Yoğun bakım ünitelerinde, özellikle mekanik ventilatöre bağlı hastalarda BY riskinin daha da arttığı görülmektedir. Bu çalışma yoğun bakım ünitelerinde endotrakeal tüpe bağlı basınç yaralanmalarının görülme oranlarının ve ilişkili faktörlerin belirlenmesi amacıyla gerçekleştirilmiştir.

Yöntem: Araştırma, Dışkapı Yıldırım Beyazıt Eğitim ve Araştırma Hastanesi Anestezi, Dahili ve Cerrahi Yoğun Bakım Üniteleri'nde Mart 2021-Haziran 2022 tarihleri arasında yürütülmüştür. Çalışmanın örneklemini, yoğun bakım ünitelerinde endotrakeal entübasyon uygulanan 146 hasta oluşturmuştur. Araştırma verilerinin toplanmasında, "Hasta Tanıtıcı Bilgi Formu", "Braden Risk Değerlendirme Ölçeği", "Nutrisyonel Değerlendirme Testi" ve "Endotrakeal Tüpe Bağlı Basınç Yaralanması Değerlendirme Formu" kullanılmıştır. Hastalar endotrakeal tüp ilişkili basınç yaralanması gelişimi açısından 24 saatte bir değerlendirilmiştir. Her bir hasta için en az 2, en fazla 14 gözlem yapılmıştır. Verilerin değerlendirilmesinde Pearson Ki Kare Testi, Mann Whitney U Testi, Student T Testi ve Binary Logistic Regresyon Analizi kullanılmıştır.

Bulgular: Araştırma sonucunda hastaların %80,14'ünde endotrakeal tüp ilişkili basınç yaralanması geliştiği belirlenmiştir. Endotrakeal tüp ilişkili basınç yaralanmasının %56,41 oranla 3-4. günlerde geliştiği ve basınç yaralanması gelişme süresinin ortalama 4,42±1,72 gün olduğu saptanmıştır. Araştırmaya dahil edilen hastaların büyük çoğunluğunun basınç yaralanmasında kızarıklık (%67,12) meydana geldiği belirlenmiştir. Ayrıca basınç yaralanması gelişen hastaların beden kitle indeksi (BKİ) ortalaması 29,75±5,27 olarak bulunmuş olup, bu hastalarda BKİ ortalaması istatistiksel olarak anlamlı yüksek bulunmuştur (p=0,001). Araştırma sonuçları, beden kitle indeksinin endotrakeal tüp ilişkili basınç yaralanması gelişimi ile ilişkili olduğunu göstermiştir.

Sonuç: Araştırma sonuçları doğrultusunda, endotrakeal entübasyon yapılan hastaların endotrakeal tüp ilişkili basınç yaralanması gelişimi açısından değerlendirilmesi ve basınç yaralanmalarını önlemeye yönelik stratejilerin uygulanması önerilmektedir.

Anahtar Kelimeler: Basınç yaralanması, endotrakeal tüp, yoğun bakım

S-22
DEKÜBİT ÜLSERLERDE KOLLAJEN VE VAKUMLU YARA KAPAMA SİSTEMİNİN YÜZ GÜLDÜREN SONUÇLARI

Yasin Alper Yıldız[1], Mertcan Akçay[2], Yavuz Selim Kahraman[3]
[1]*Kastamonu Üniversitesi Tıp Fakültesi Genel Cerrahi Ad*
[2]*Kastamonu Eğitim Ve Araştırma Hastanesi Genel Cerrahi*
[3]*Kastamonu Eğitim Ve Araştırma Hastanesi Cerrahi Onkoloji*

Giriş-Amaç: Yeni kurulan yara bakım ünitemizde yara bakım kongreleri ve online eğitimlerden elde ettiğimiz veriler ve bilgiler ile tecrübelerimizi birleştirerek Kastamonu ilinde kronik yarası olan hastaların tedavilerini yapmaya çalışıyoruz. Kısa dönemde özellikle vakumlu yara kapama sistemleriyle beraber uyguladığımız kollajen takviyesiyle tam tedaviye ulaşan hastalarımıza uyguladığımız tedavileri ve sonuçlarını bildirmeyi amaçladık.

Materyal-Metod: Kastamonu Eğitim ve Araştırma Hastanesi(KEAH)'nde yeni kurulan yara bakım ünitemiz yaklaşık olarak 6 ay önce yara bakım ünitesi yetkisini almakla beraber biz yaklaşık bir yıldır buraya gelen hastalarımıza yara bakım tedavisi veriyoruz.Tedavi uyguladığımız hastalar içerisinde negatif basınçlı yara tedavi yöntemi(VAC) ve kollajen uyguladığımız hastalarda tam şifaya ulaşmış hastalarımızı paylaştık. Çalışmaya tedavisi henüz tamamlanmamış hastaları veya tedavi bitmeden exitus olan hastalarımızı dahil etmedik.Bu hastaların dışında da çok dirençli olup tedaviye yanıt alınamayan hastalarımız hemen hiç olmadı.

Bulgular: Bildirimizde özellikle sakral bölge dekübit ülseri olan, verileri ve fotoğrafları tam tutulmuş 4 hastamızı bildiriyoruz.
1. Vaka: 76 yaş kadın hasta komorbid HT, DM, Alzheimer hastanın evre 3 sakrumda dekübit ülseri mevcuttu hastaya debridman yapıldı 5 seans VAC uygulandı yara kanlanması güzel olunca 2 seans kollajen matriks uygulandı ve takip sonrası yarada tam kapanma sağlandı(resim 1a,b).
2. Vaka: 43 yaş erkek hasta komorbid HT, geçirilmiş SVO. Hastanın yine sakrumda evre 3 dekübit ülseri mevcuttu. Hastaya debridman yapıldı 4 seans VAC uygulandı 1 seans kollajen uygulandı ve yarada tam kapanma görüldü(resim 1c,d)
3. Vaka: 78 yaş kadın hasta HT,DM, SVO mevcut. Evre 3-4 sakrumda dekübit ülser mevcut. Hastaya debridman yapıldı 5 seans vac uygulandı 2 seans kollajen matrik uygulandı hasta yarasında tam yanıt alındı(resim 1e,f).
4. Vaka: 70 yaş diabetik ayak yarası olan hasta DM kontrol altına alındı 5 seans vac uygulandı 2 seans kollajen uygulandı. Yarada tam kapanma görüldü(resim 1 g,h)

Sonuç: Yara bakım klinikleri ülke genelinde kronik yarası olan hastalar için elzem ihtiyaçtır bu birimle ilgilenecek ekipler için uygun şartlar ve ortam oluşturulmalıdır. Bu tedavi için bekleyen, iller arası sevk yapılan çokça hasta mevcuttur hastanemizde bu klinik kurulduktan sonra sevk ihtiyacı azalmıştır. Dekubit ülser hastalarında negatif basınçlı yara kapama tedavisinin + kollajen matriks ile takviye edilerek kullanılması hem hastalar hem hekimler için yüz güldürücü sonuçlar doğurmaktadır.

Anahtar Kelimeler: Dekübit ülseri, kolajen

Resim 1

Dekübit ülser tedavi yapılan hastaların öncesi sonrası fotoğrafları

S-23
YOĞUN BAKIM HASTALARINDA BASINÇ YARALANMASI GELİŞME RİSKİNİN BELİRLENMESİNDE BRADEN VE JACSON / CUBBİN RİSK TANILAMA ARAÇLARININ KARŞILAŞTIRILMASI

Gülşah Yılmaz, Özlem Topkaya
Anadolu Sağlık Merkezi

Giriş ve Amaç: Basınç yaralanmaları hasta güvenliğini tehdit eden, hastanın bakım ve tedavi maliyetini, hastanede kalış süresini, hemşirelerin iş yükünü arttıran, mortalite ve morbiditeyi etkileyen, önlenebilir sağlık bakım sorunlarındandır. Yoğun bakım ortamında basınç yaralanmasının meydana gelmesinde birden fazla risk faktörü bulunmaktadır. Yoğun akım hastaları; kronik hastalıklar, nörolojik, metabolik, perfüzyon bozuklukları, beslenme yetersizliği, uzun süre yatağa bağımlılık, basınç yaralanmaları açısından orta ve yüksek risk grubundadır. Basınç yaralanmalarının gelişmeden önlenmesi için hasta grubuna uygun geçerli ve güvenilir risk değerlendirme araçlarının kullanılması önemlidir. Çalışmamızın amacı; yoğun bakımda basınç yaralanmalarının sık görülmesi, kullanılan risk değerlendirme ölçeğinin yoğun bakım hastalarına özgü parametreleri karşılamaması sebebiyle, Jacson /Cubbin (BARHA TR) Basınç Alanı Risk Hesaplama Aracı'nın genel yoğun bakımda kullanımının uygunluğunun değerlendirilmesidir.

Yöntem: Prospektif ve kesitsel tipte çalışmadır. Araştırma Temmuz-Eylül 2023 tarihleri arasında özel bir hastanenin yetişkin genel yoğun bakımında, etik kurul izni alınarak örneklem seçiminde dahil edilme kriterlerine uygun 60 hasta gözlemi ile yapıldı. Veriler, 'Sosyodemografik ve Klinik Özellikler Formu', "Braden Basınç Ülseri Risk Değerlendirme Ölçeği" ve ''Jacson/Cubbin Basınç Risk Değerlendirme Aracı" ile toplandı. SPSS 26.0 paket programı kullanılarak tanımlayıcı istatistikler sayı, yüzde, ort, min-max, kolerasyon ile analiz edildi.

Bulgular: Hastaların %80'i erkek olup yaş ortalaması 68'dir. Hastaların Beden Kitle indekslerinin ortalaması 26.1, albümin değerlerinin ortalaması 26.5, hemoglobin seviyelerinin ortalaması 9.4 ve hematokrit değerlerinin ortalaması %27'dir. Hastaların tümünde Tempur yatak kullanılmıştır. Hastaların klinik özelliklerine ilişkin bulgular Tablo 1'de gösterilmiştir. Basınç yarası ölçeklerinin risk faktörü içerikleri Şekil 1'dedir. Jakson/cubin Bası Yarası Risk Tanılama Aracı ve Braden Basınç Ülseri Risk Değerlendirme Ölçeği risk puanları ortalamaları arasında $r=0.035$ pozitif yönde orta düzeyde istatistiksel anlamlı korelasyonlar bulundu ($p<0.05$). Braden Basınç Ülseri Risk Değerlendirme Ölçeğine göre %25'i "düşük risk" grubunda, iken aynı hastalar Jakson/Cubin Basınç Yarası Risk Tanılama Aracına göre "yüksek risk" grubunda yer aldığı ve evre 2 ve üzeri basınç yarası oluştuğu gözlendi.

Sonuç: Sonuç olarak kullandığımız Braden risk değerlendirme aracına kıyasla Jacson/Cubbin risk değerlendirme aracının hastaların klinik durumlarına daha uygun ve içerik olarak özellikli bir araç olduğu tespit edildi. Hastada basınç yarası gelişme riskini arttıran faktörlerin belirlenmesi ve bireye uygun girişimlerin planlanarak basınç yaralanması gelişiminin önüne geçilmesi, hastaların klinik durumlarına en uygun risk değerlendirme araçlarının kullanılması önerilir.

Anahtar Kelimeler: Braden Basınç Ülseri Risk Değerlendirme Ölçeği, Jacson/Cubbin Basınç Alanı Risk Tanılama Aracı, Yoğun Bakım

Basınç Risk Değerlendirme Araçlarının Karşılaştırılması

Şekil 1: Basınç Risk Değerlendirme Araçlarının Karşılaştırılması

▪ RİSK DEĞERLENDİRME ARAÇLARI		
Risk Faktörü	Braden Skalası	Jacson/Cubbin Skalası
Yaş	-	X
Mental Durum/Duygusal Algılama	X	X
Aktivite	X	
Hareketlilik	X	X
İnkontinans	X	X
Beslenme	X	X
Boy/Kilo(Beden Kitle İndeksi)	-	X
Cilt Değerlendirmesi(Nemlilik, Renk, Isı, Cilt bütünlüğü)	-	X
Hemodinamik Durum	-	X
Solunum	-	X
Vücut Sıcaklığı		X
İlaçlar(Steroid, Sitotoksik, İnotrop)	X	X
Bireysel Hijyen	-	X
Sürtünme ve Yırtılma	X	-
▪ RİSK DEĞERLENDİRME ARAÇLARI ÖLÇEK PUAN ORTALAMALARI		
Ölçeklerin Puan Ortalamaları	1.Hafta	2.Hafta
Braden Ölçeği	10.2	10.48
Jacson/Cubbin Ölçeği	27.3	33

▪ ÖLÇEKLERİN RİSK DURUMLARINA GÖRE CİLT BÜTÜNLÜĞÜ DURUMLARI

	HASTA SAYISI	BRADEN BASINÇ RİSK PUANI	JACSON/CUBBİN BASINÇ RİSK PUANI	CİLT BÜTÜNLÜĞÜ
1.HAFTA	1	Düşük	Yüksek	Evre 2
	2	Orta	Yüksek	Evre 3-Evre 4
	11	Yüksek	Orta	Bütünlük Tam
2.HAFTA	11	Yüksek	Orta	Bütünlük Tam
	1	Düşük	Yüksek	Evre 4
	1	Risk Yok	Yüksek	Evre 2

Hastaların Sosyodemografik ve Klinik Özellikleri

TIBBİ TANILARI	SAYI(n)	YÜZDE(%)
Solunum Sistemi Hastalıkları	20	%34
Kalp Hastalıkları	12	%20
Solunum Sistemi Hastalıkları +Kalp Hastalıkları	2	%3
Metabolik Hastalıklar	18	%30
Major Cerrahi ve Travma	8	%13
BESLENME ŞEKLİ	SAYI(n)	YÜZDE(%)
Enteral Beslenme	29	%48
Total Parenteral Beslenme	22	%37
Iv Berrak Sıvılar	9	%15
SOLUNUM ŞEKLİ	SAYI(n)	YÜZDE(%)
Mekanik Ventilasyon	29	%49
NIMV(Non Invazıv Maske)	8	%13
Spontan Solunum	23	%38
İNOTROP TEDAVİSİ	SAYI(n)	YÜZDE(%)
Alıyor	30	%50
Almıyor	30	%50
SEDASYON	SAYI(n)	YÜZDE(%)
Alıyor	35	%58
Almıyor	25	%42
ENFEKSİYON	SAYI(n)	YÜZDE(%)
Var	43	%72
Yok	17	%28
CİLT BÜTÜNLÜĞÜ	SAYI(n)	YÜZDE(%)
Evre 1 Basınç Yaralanması	9	%15
Evre 2 Basınç Yaralanması	13	%22
Evre 3 Basınç Yaralanması	2	%3
Evre 4 Basınç Yaralanması	8	%13
Cilt Bütünlüğü Tam	28	%47

S-24
İNTRAOPERATIF DÖNEMDE BASINÇ YARALANMASI RISKININ DEĞERLENDIRILMESI: SCOTT TRİGGERS ÖLÇEĞİNİN TÜRKÇE'YE UYARLANMASI

Fadime Koyuncu[1], Fatmanur Öztürk[2], Hatice Ayhan[1], Emine İyigün[1]
[1]*Sağlık Bilimleri Üniversitesi Gülhane Hemşirelik Fakültesi, Cerrahi Hastalıkları Hemşireliği ABD, Ankara*
[2]*Gülhane Eğitim ve Araştırma Hastanesi, Genel Ameliyathane, Ankara*

Giriş: Ameliyathane kaynaklı basınç yaralanması (AKBY) oluşma sıklığı %1.3-51 arasında değişmekte olup, tüm hastane kaynaklı basınç yaralanmalarının %45'ini oluşturmaktadır. NPUAP, EPUAP ve PPPIA'nın ortak çalışmalarıyla 2019 yılında yayınlanan "Basınç Yaralanmalarının Önlenmesi ve Tedavisi Hızlı Başvuru Kılavuzu"nda AKBY riskinin risk değerlendirme araçları ile değerlendirilmesi önerilmektedir. Literatürde genel hastane popülasyonunda basınç yaralanması riskinin değerlendirilmesinde yaygın olarak kullanılan ölçekler, Braden, Norton ve Waterlow ölçekleri olup, bu ölçeklerin cerrahi geçiren hastaya özgü olmadığı belirtilmiştir. Ameliyathaneye özgü olmayan ve uzun değerlendirme araçları nedeniyle AKBY'nı değerlendirmek için pratik ve özgün bir ölçme aracına ihtiyaç olduğu değerlendirilmektedir.

Amaç: Bu çalışma Scott Basınç Yaralanması Risk Değerlendirme Ölçeğinin Türkçe'ye uyarlanması, geçerlilik ve güvenilirliğinin değerlendirilmesi amacıyla yapılmıştır.

Materyal-Metod: Metodolojik türdeki bu çalışma 14 Ekim 2022-21.06.2023 tarihleri arasında yürütülmüştür. Veriler; "tanıtıcı bilgi formu", "Braden Risk Değerlendirme Ölçeği" ve "Scott Triggers Ölçeği" ile toplanmıştır. Ölçek Scott tarafından 2015 yılında ameliyata bağlı basınç yarası riskini belirlemek için geliştirilmiştir. Toplam 82 hastaya ameliyat öncesi Braden ve Scott Ölçeği ile basınç yaralanması yönünden risk tanılaması yapılmış, hastalar ameliyat sonrası 0., 24. ve 72. saatte Scott ölçeği ile tekrar değerlendirilmiştir. Çalışma öncesi kurum izni, etki kurul izni ve hastaların bilgilendirilmiş onamı alınmıştır.

Bulgular: Hastaların "yaş" ortalaması 56,476±12,514 (Min=32; Maks=86) olup, ve %54,9'u kadındır. Ölçüt geçerliliği için Braden ve Scott puanları arasında korelasyon analizleri incelendiğinde; orta düzeyde negatif korelasyon bulundu ($r=-0.674$, $p<0,001$). ROC eğrisinin altında kalan alan (AUC)=0.922 olup, istatistiksel olarak anlamlı bulundu ($p<0,05$). Optimum cut off değeri >1 olarak belirlendi. Kesme noktasındaki duyarlılık 82,61; özgüllük 93,22 olarak belirlendi. Youden index J=0,758 olarak bulundu ($0<J=0,758<1$).

Sonuç: Ameliyat olan hastaların basınç yarası riskini değerlendirmede özgün ve pratik bir ölçme aracı olan Scott Triggers Ölçeği, Türk popülasyonu için geçerli ve güvenilir bulundu. Bu ölçek, hemşirelerin perioperatif süreçte basınç yaralanma riski yüksek olan hastaları tanımlamasına ve buna yönelik önleyici girişimlerin planlanmasına yardımcı olabilir.

Anahtar Kelimeler: Basınç yaralanması, İntraoperatif dönem risk değerlendirmesi, Scott Triggers Ölçeği

ROC Eğrisi

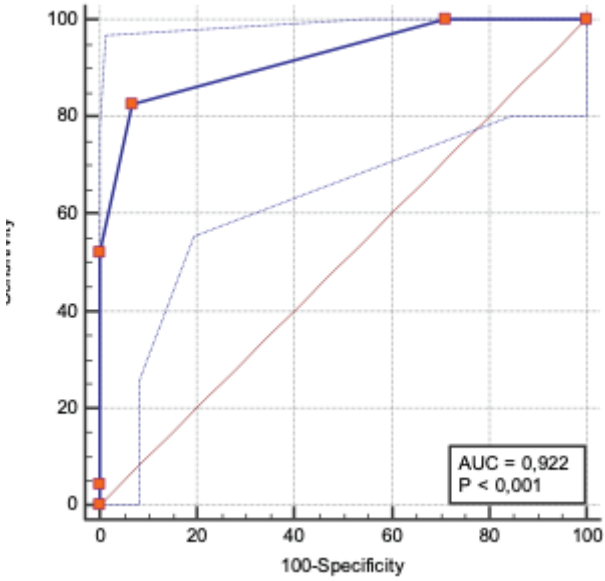
100
80
60
40
20
0
0
20
40
60
80
100
100-Specificity
AUC = 0,922
P < 0,001

S-25
KARDİYOVASKÜLER CERRAHİ YOĞUN BAKIM ÜNİTESİNDE BASINÇ ÜLSERİNİ ÖNLEMEYE YÖNELİK FARKLI İKİ DESTEK YÜZEYİN VE İLİŞKİLİ FAKTÖRLERİN KARŞILAŞTIRILMASI: BİR RESROSPEKTİF ÇALIŞMA

Samet Yankın, Levent Çömez
Sancaktepe Şehit Prof. Dr. İlhan Varank Eğitim Araştırma Hastanesi

Giriş-Amaç: Basınç ülseri; cilt veya cilt altı yumuşak dokuda, genellikle kemik çıkıntıları üzerinde basınç ve/veya yırtılmaya bağlı meydana gelen doku hasarıdır. Tıp teknolojisindeki gelişmeler, tedavi yöntemlerindeki yenilikler ve hemşirelik uygulamalarının kanıta dayalı olarak sürdürülmesine rağmen basınç ülseri gelişimi önlenememektedir. Basınç ülserinin önlenmesinde uluslararası kılavuzlar destek yüzeylerin kullanımı önermektedir. Bu araştırma basınç ülserini önlemeye yönelik iki farklı destek yüzeyin etkinliklerinin karşılaştırılması amacıyla yapılmıştır.

Gereç-Yöntem: Araştırma Sancaktepe Şehit Prof. Dr. İlhan Varank Eğitim Araştırma Hastanesi Kardiyovasküler Cerrahi Yoğun Bakım Ünitesinde Mart-Temmuz 2023 tarihleri arasında yatan hastaların geriye dönük kayıtları incelenerek yapılmıştır. Çalışmanın örneklemini, dahil edilme kriterlerine göre 90 hasta oluşturmuş ve hastane etik kurulundan gerekli izin alınmıştır. Örnekleme alınan 1. grup 45 hastada alternatif basınçlı dinamik havalı şilte, 2. grup 45 hastada ise alternatif/sürekli basınçlı klima (air-loss) özellikli şilte kullanılmıştır. Araştırmaya dahil edilen hastaların beslenme şekilleri, kronik hastalıkları, yatış endikasyonları, basınç ülseri oluşma durumları, yaş, cinsiyet, boy, kilo, beden kütle indeksleri, hemoglobin düzeyleri, yatış süreleri ve braden risk puanları incelenmiştir. Araştırmada elde edilen veriler SPSS for Windows 25.0 programında analiz edilmiştir. Verileri değerlendirilirken tanımlayıcı istatistiksel metotlar kullanılmıştır. Kullanılan verilerin normal dağılıma uygunluğu Kolmogorov-Smirnov testi ile kontrol edilmiştir. Normal dağılıma sahip olmayan verilerde niceliksel verilerin karşılaştırılmasında ise Mann Whitney U testi kullanılmıştır. Kategorik değişkenler arasındaki ilişkiyi test etmek için ki kare analizi uygulanmıştır.

Bulgular: Hastaların yatış süreleri incelendiğinde, 1. grupta ortalama 3,98±6,18 gün olduğu; 2. grupta ortalama 3,91±1,18 gün olduğu bulunmuştur. Hastalarda basınç ülseri gelişme durumları incelendiğinde, 1. gruptaki hastaların %4,4'ünde, 2. gruptaki hastaların %2,2'sinde basınç ülseri geliştiği saptanmıştır. Basınç ülseri gelişen hastaların bölge ve evreleri incelendiğinde; 1. grupta basınç ülseri gelişen hastaların %50'sinin Sacrumda Evre 2, %50'sinin Sol Scapulada ve Sağ Sırtta Evre 2 basınç ülseri; 2. gruptaki hastada Sacrumda Evre 2 basınç ülseri geliştiği tespit edilmiştir. Basınç ülseri gelişen hastaların oluştuğu gün dağılımları incelendiğinde 1. grupta ortalama 16,50±20,51 gün olduğu; 2. grupta ise ortalama 6 gün olduğu görülmektedir.

Sonuç: Her iki destek yüzeyin etkinlikleri karşılaştırıldığında basınç ülseri gelişiminde istatistiksel açıdan anlamlı bir fark olmadığı sonucuna varılmıştır. Bu çalışmada kullanılan destek yüzeylerin farklı hasta gruplarında çalışılması önerilmektedir.

Anahtar Kelimeler: Basınç ülseri, destek yüzey, basınç ülseri önleme

S-26
HASTANEDE YATAN ÇOCUK HASTALARDA EKSTRAVAZASYONLARA BAĞLI YARALANMALAR; TEK MERKEZ DENEYİMİ

Elif Nilay Ak[1], Sabri Demir[2], Neşe Özyurt[1], Koza Geridönmez Kirkit[1], Emrah Şenel[3]
[1]Ankara Bilkent Şehir Hastanesi, Çocuk Yanık Merkezi ve Çocuk Yara Birimi, Ankara, Türkiye
[2]Sağlık Bilimleri Üniversitesi, Ankara Bilkent Şehir Hastanesi, Çocuk Hastanesi, Çocuk Cerrahisi Kliniği, Çocuk Yanık Merkezi ve Çocuk Yara Birimi, Ankara, Türkiye
[3]Ankara Yıldırım Beyazıt Üniversitesi, Çocuk Cerrahisi Ana Bilim Dalı, Ankara, Türkiye

Amaç: Ekstravazasyon bir ilacın veya sıvının damarlardan çevre dokulara kasıtsız olarak salınması olarak tanımlanır. Hem çocuklarda hem de yetişkinlerde geniş ve ciddi yaralanmalara yol açabilirler. Çalışmamızın amacı hastanemizde yatan çocuklarda meydana gelen ekstravazasyonlarla ilgili tecrübemizi paylaşmaktır.

Metod: Çalışmaya hastanemizde 01.04.2022-30.09.2023 tarihleri arasında yatarak tedavi gören ve çocuk yara birimine danışılan 0-18 yaş arasındaki hastalar dahil edildi. Hastaların demografik ve klinik verileri retrospektif olarak incelendi. Tedavileri esnasında ekstravazasyon yaraları olan hastalar tespit edildi. Ekstravazasyon yaralanmaları olan hastaların verileri diğer hastaların verileri ile karşılaştırıldı. P<0,05 olan veriler anlamlı kabul edildi.

Bulgular: Belirtilen tarihler arasında çocuk yara birimimize toplam 297 hasta danışıldı. Bu hastalardan 51'inde (%17,2) 52 ekstravazasyon yarası tespit edildi. Ekstravazasyonu olan hastaların 28'i(%54,9) erkek ve yaş ortalamaları 2,15 (min:0,1-Maks:16,69) yıl idi. Ekstravazasyon yarası olan hastaların yaş ortalaması diğer yaraları olan hastalardan daha küçük (2,15 yıla karşın 7,20 yıl, P<0,001) idi. En çok yenidoğan ünitelerinde (n=22, %43,1) ekstravazasyon yarası meydana geldiği görüldü. En çok ekstaravaze olan mayii total parenteral beslenme (TPN) mayisi (n=11, %21,56), en çok ekstravazasyonun olduğu bölge ayak ve ayak bileği (n=20 yara, %39,21) idi. Bunu eller ve el bilekleri (n=17 yara, %33,33) ve skalpta bulunan (n=7, %13,7) ekstravazasyonlar takip etmekteydi. Bir hastada iki ekstravazasyon meydana geldi. Bir hastanın ayak parmakları ampute edildi ve ayak dorsali ve tabanına otolog split thickness deri grefti yapıldı. Üç hasta yaraları ilişkili olmayan değişik nedenlerle kaybedildi. Bir hastanın tedavisi devam etmekte olup diğer hastaların ise yaraları tamamen kapandı.

Sonuç: Özellikle yenidoğan üniteleri ve pediatri yoğun bakım ünitelerinde yatan hastalar ekstravazasyon gelişimi açısından yüksek risk taşımaktadırlar. Çalışmamızda çocuk hastalarda en çok ayaklarda ve ardından ellerde ekstravazasyon yaraları meydana geldiği görüldü. Bu nedenle elden geldiğince ayaklardan damar yolu açmaktan kaçınmalıdır. Ayrıca verilecek mayi veya ilaca en uygun ven seçilmelidir. Yüksek riskli ilaçlar ve TPN için santral yol tercih edilmelidir. Ekstravazasyonların gelişmesini önlemek için riski yüksek hastaların damar yollarını tecrübeli kişiler açmalıdır. Giriş yeri şeffaf örtülerle kapatılmalı ve sık aralıklarla kontrol edilmelidir.

Anahtar Kelimeler: Çocuk, ekstravazasyon yarası, total parenteral nütrisyon

Hastaların Değişik Vücut Bölgelerinde Görülen Ekstravazasyonlar

S-27
DİYABETİK EL ENFEKSİYONU VAKALARINA YAKLAŞIM

Ömer Faruk Taner, Nesrin Tan Başer, Mücahit Kaya, Simge Özyılmaz,
Tuğba Yolcu Yılmaz, İbrahim Ece, Muhammet Ceylan, Fatma Çevik Kaplan
SBÜ Gülhane Eğitim ve Araştırma Hastanesi Plastik, Rekonstrüktif ve Estetik Cerrahi Kliniği

Giriş: Diyabetik elle ilişkili enfeksiyonlar diyabetik ayakla ilişkili enfeksiyonlarla karşılaştırıldığında daha az tanınan bir durumdur ve diyabetli hastaların tüm başvurularının %1'inden azını oluşturur. Diyabeti olan hastalarda özellikle el bir şekilde enfeksiyon kaptığında, hızla doku tahribatına, nekroz ve hatta sepsise neden olur. Bu nedenle diyabetik el enfeksiyonunun acil ve yeterli şekilde tedavi edilmesi gerekmektedir. Çok az veya çok geç tedavi, ciddi sertlik, kontraktür, parmak veya elde kısmen veya tamamen amputasyona neden olabilir ve hatta bazı ciddi vakalarda septisemi sonrası ölüm nedeni olabilir.

Materyal-Metod: Bu sunuda ele yabancı cisim batması ya da kesi sonrası derin el enfeksiyonu ile yara bakım polikliniğimize başvuran 4 hasta değerlendirildi. Ortalama yaş 62 idi. Hastaların 10 yıldan fazla insülin tedavisi uygulanan Tip 2 diyabeti mevcuttu. Tüm hastalar olay gerçekleştikten sonra acil servise başvurmuşlar, antibiyotik tedavisi verilmiş. Hastalar düzenli yara pansumanı yaptırmamışlar. Olaydan 10- 20 gün sonra elde şişlik kızarıklık ve pürülan akıntı ya da nekroz ile acil servise başvuran hastalar yara bakım polikliniğimize yönlendirilmiş. Hastalar kliniğe yatırıldı. Hastalardan nekrotik dokuların debridmanı sonrası kültür alınıp sonuç çıkıncaya kadar enfeksiyon hastalıklarının önerdiği iv ampirik tedavi başlandı. Hastalara günlük debridman ve yara antiseptikleri ile yıkama uygulandı. Ardından antibiyotikli pomad ile kapatıldı. 3 hastada yara yeri enfeksiyonu kontrol altına alındı. Sonrasında debridman jelleri ile yara bakımı uygulanarak yara kapanması sağlandı. Palmar bölgeye yabancı cisim batan hastaya 3. parmak amputasyonu uygulandı, 3 seans negatif basınçlı yara kapama yöntemi ile el sırtında sağlıklı granülasyon sağlandı akabinde kısmi kalınlıkta deri grefti ile onarım yapıldı.

Sonuç: Diyabet el enfeksiyonları, diyabetin daha az görülen komplikasyonlarından biridir ve sıklıkla önemsiz görülen bir travma en yaygın predispozan faktör olmaya devam etmektedir. Diyabetli hastalarda el enfeksiyonları bazen çok şiddetli olabilir ve sepsis nedeniyle artan ölüm riskiyle ilişkilendirilebilir ve amputasyon ve fonksiyonel yetersizlik gibi ciddi morbiditeye neden olabilir. Diyabetik el enfeksiyonunun tedavisinde, enfeksiyonun erken tanısı, DM'nin sıkı kontrolü ve enfeksiyonun uygun antibiyotiklerle etkin tedavisi ve acil cerrahi debridman ve drenaj çok önemlidir. Bu vakalarda etkilenen kısmın birincil amputasyonu hayat ve uzuv kurtarıcı olabilir. Bu sunu, hekimler arasında diyabetik el ile ilişkili enfeksiyonlara ilişkin farkındalığın arttırılması gerektiğinin altını çizmektedir, böylece erken sevk, aşikar komplikasyonları önlemek için mümkün olabilir.

Anahtar Kelimeler: diyabetik el, enfeksiyon, debridman

Diyabetik el

El palmar yüze yabancı cisim batan hasta

S-28
BİR İLERLEYİCİ ÖLÜMCÜL TROMBOZ VAKASI: PHLEGMASİA CERULEA DOLENS

Khalid Zeynalov, Süleyman Savran, Burak Özkan, Abbas Albayati, Ahmet Çağrı Uysal
Başkent Üniversitesi Tıp Fakültesi, Plastik Rekonstrüktif ve Estetik Cerrahi Ana Bilim Dalı, Ankara

Giriş: Phegmasia cerulea dolens, akut venöz tromboemboli ile ilişkilendirilen çok nadir görülen bir dizi durumdur. Tedavide tıbbi ve cerrahi seçenekler bir araya getirilebilir. Hastalar ani başlangıçlı ve şiddetli bacak ağrısı, ödem, siyanoz, kompartman sendromu, venöz gangren sonrası amputasyon ve ölüm görülebilmektedir.

Olgu: 60 yaşında, diyabet mellitus tanısı almış bir kadın hasta, sol ayağında kötü kokulu ve iltihaplı bir yara nedeniyle hastanemize başvurdu. Fizik muayenede sol bacakta ciddi ağrısı ve belirgin ödemi mevcuttu. (Şekil 1). Sol alt ekstremite distal nabızları hissedilemiyordu. Dış merkezde vena cava inferior filtresi takılmış, mekanik trombektomiler uygulanmıştı. Hasta plastik cerrahi servisine yatırıldı. Medikal tedavileri düzenlendi. Hastaneye kabulün ardından üç gün sonra sol ayakta renk değişikliği ve büller belirgin hale geldi. Sol bacağı için yapılan Doppler ultrasonografide sol alt erktremite venlerinde yaygın tromboz saptandı. Yatışın 9. gününde her iki alt ekstremitede kompartman sendromunun gelişmesi nedeniyle popliteal venin içine girilerek mekanik trombektomi yapıldı. Venotomi kapatıldı, fasiyotomi açıldı. Hasta yoğun bakım ünitesine alındı. Hipotansif seyrinden dolayı 10 µg/dak noradrenalin intravenöz infüzyon tedavisi başlatıldı. Hastanın yatışının 10. gününde dirençli düşük oksijen doygunluğunu tedavi etmek için entübe edildi. Müdahalelere rağmen, hastanın yatışının 10. gününde kardiopulmoner arrest nedeniyle öldüğü bildirildi.

Tartışma: Phlegmasia alba dolens ve phlegmasia cerulea dolens, yüksek morbidite ve mortalite ile ilişkilendirilen, akut ve büyük venöz tromboemboli ile ilişkili durumlardır. Phlegmasia cerulea dolens, ekstremite büyük venöz sistemi yanı sıra mikrovasküler yan damarlarla da ilişkilendirildiğinden, venöz gangren, arteriyel tıkanma ve hipovolemik şok gibi durumlar görülebilir. Tedavi için belirlenmiş algoritmalar bulunmamaktadır ve tedavi planları tedaviyi uygulayan klinisyenin uzmanlığına dayanır. Alt ekstremitede venöz gangren gelişirse amputasyon gereklidir. Hastamız, hastanemize başvurduğunda alt ekstremite venlerinde yaygın tromboz nedeniyle ve hastanede yatarken venöz gangren ve kompartman sendromu gelişmesi nedeniyle kardiopulmoner arrest sonucu ölmüştür.

Sonuç: Phlegmasia cerulea dolens, ciddi morbidite ve mortaliteye sahip nadir bir hastalıktır. Erken teşhis ve tedavi büyük önem taşır. Sunduğumuz vakada olduğu gibi, bazen hastalar hızlı klinik ilerleme ve yan etkiler sonucu farklı tıbbi ve cerrahi tedavilere rağmen ölebilirler.

Anahtar Kelimeler: phlegmasia, tromboz, venöz

Şekil **1**

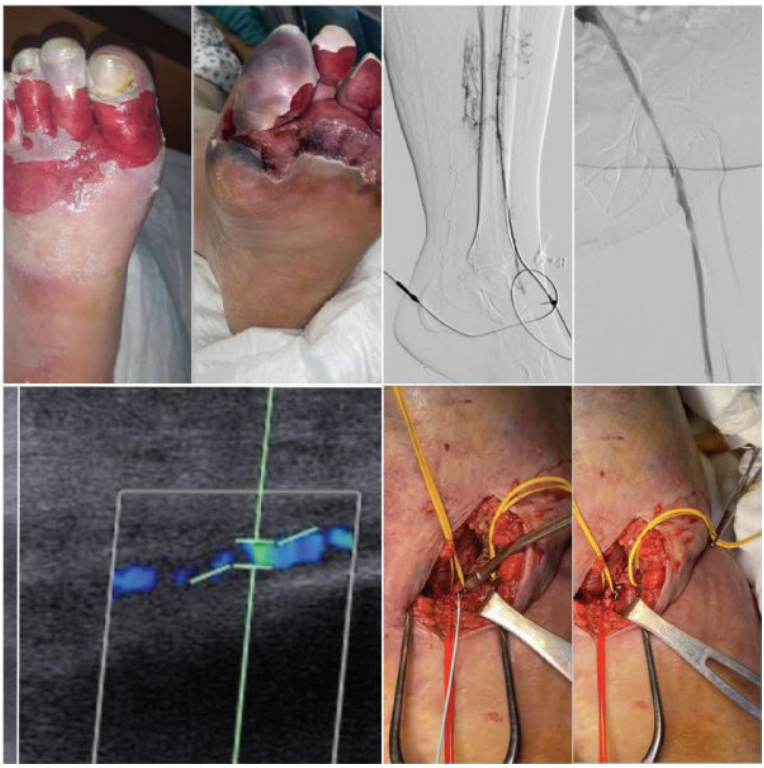

A: Hastanın başvuru anındaki sol ayağının klinik görünümü B: Sol alt ekstremiteye girişimsel radyoloji tarafından femoral seviyesinde mekanik trombektomi ve trombolitik tedavi uygulandı C: Doppler ultrasonografi ile femoral venin bifurkasyonunda ve popliteal venin kavşağında trombus oluşumu tespit edildi D: Popliteal venden perkütan trombektomi uygulandı

S-29

Koroner Bypass Cerrahisi Sonrası Safen Ven Donör Alan Defektlerinin Yönetimi

Ömer Faruk Taner, Nesrin Tan Başer, Mücahit Kaya, Çağrı Bayırlı, Fatma Çevik Kaplan, Muhammet Ceylan
SBÜ Gülhane Eğitim ve Araştırma Hastanesi

Giriş: Favoloro tarafından ters safen ven kullanılarak koroner arter bypass greftinin (KABG) başlatılmasından bu yana son 40 yıl boyunca ven greftini alma teknikleri neredeyse hiç değişmedi. Sadece son 15 yılda ameliyat sonrası komplikasyonlarını azaltmak amacıyla minimal invaziv ve endoskopik tekniklerin kullanıldığı dikkati çekmektedir. Bununla birlikte alınacak venin kalitesi endişesi nedeniyle açık teknik halen uygulanmaktadır. Açık teknikte % 3,5- 32 oranında enfeksiyon ya da enfeksiyon dışı yara yeri komplikasyonları izlenmektedir. KABG gerektiren hastalar genellikle diyabet, hipertansiyon ve obezite gibi ek komorbiditelere sahip oldukları ve yakın dönemde geçirdikleri ameliyat nedeniyle cerrahi girişim riskli olduğu için bu hastalarda yara yönetimi zordur ve iyi planlanmış dinamik bir pansuman uygulaması ve takip gerektirir. Burada postsafenektomi yara yönetimine yaklaşımımızı sunuyoruz.

Materyal-Metod: Çalışmaya Ocak 2021- Temmuz 2023 tarihleri arasında kliniğimiz yara bakım polikliniğine başvuran, koroner cerrahi için büyük safen ven kullanılan 4 kadın hasta dahil edildi. Tüm hastalara otojen safen ven elde etmek için standart açık-uzatılmış mediyal uyluk ve/veya bacak insizyonu kullanılmıştı. Hastaların yaş ortalaması 69 idi. Hastaların hepsinde diabetes mellitus ve hipertansiyon ek hastalık olarak vardı ve BMI leri 36- 42 arasında değişmekteydi. Tüm hastalar antikoagülan tedavi almaktaydı. Yeni bypass cerrahisi geçirdikleri için anestezi tarafından yüksek riskli kabul edilen hastalar lokal yara bakımı prensiplerine uygun girişimler ile takip edildi. İlk aşamada, nekrotik ve enfekte dokuların cerrahi sınırlı debridmanı sonrası doku kültürü alındı. Yaraların serum fizyolojik ile yıkanmasını takiben 3 gün antiseptik jel uygulandı. Kültür sonucuna göre Enfeksiyon hastalıkları uzmanının önerdiği antibiyotik tedavisi başlandı. 4. Günden sonra yaralara enzimatik jel ile 3 günde bir olacak şekilde pansuman önerildi. Hastalar 2 haftada bir kontrole çağırıldı. Yara yüzeyinin nekrotik doku ve debrisden temizlenmesinden sonra nemli yara ortamı sağlayan, otolitik debridman özelliği taşıyan jeller kullanıldı. 3-4 günde bir otolitik debridman pansumanı önerilen hastalar aylık kontrole çağırıldı. Ekstremite ödemini azaltmak için hastalara mobilize olmaları önerildi. Aylık alınan doku kültürleri ile enfeksiyon hastalıklarına danışarak önerilerine uyuldu. Aylık kontrollerde yaranın durumu değerlendirilerek yaranın özelliğine uygun yara bakım ürününe geçildi. Hastaların 4-5 ay içinde yaralarının kapandığı görüldü (Resim 1).

Sonuç: Yaranın güncel durumunu değerlendirerek, yaranın ihtiyaç duyduğu yaklaşımı tespit edip duruma uygun ürünleri aşamalı bir yaklaşımla uygulayarak yeterli bir sonuç elde edilebilir.

Anahtar Kelimeler: safen ven, yara, debridman

Safen ven donör alan defekti

S-30
VENÖZ ÜLSER TEDAVİSİNDE DÖRT KATLI BANDAJLA KOMPRESYON TEDAVİSİNİN ETKİNLİĞİ

Hakan Uncu, Çiğdem Benlice, Fevziye Duygu Avlar, Selçuk Güleç
Ankara Üniversitesi Tıp Fakültesi, Genel Cerrahi Anabilim Dalı, Ankara

Amaç: Venöz yetmezlik ve venöz hipertansiyon,venöz ülserlerin oluşmasının sebebidir.Venöz hipertansiyonun yarattığı basınç,kompresyon yöntemleri ile yenilebilir ve venöz ülserin tedavisi sağlanabilir.Bu retrospektif kohort çalışmasının amacı,venöz ülser tedavisinde venöz hipertansiyonun yarattığı basıncı aşmak için çok kullanılan yöntemlerden olan dört katlı bandajlamanın etkisini değerlendirmek ve vurgulamaktır.İyileşme sürecinde birçok farklı tedavi yönteminin ve yara bakımı yaklaşımının önemli rol oynadığı bilinse de dört katlı bandaj uygulamasında bandajın sürekli uyguladığı kompresyonun yara iyileşmesinde önemli faktör olduğu söylenebilir.

Metod: Bu çalışmamıza 2021 ile 2022 yılları arasında alt ekstremite venöz ülseri nedeniyle tedavi edilen takipli hastalar dahil edildi.Çalışmanın ana odağı ülserlerin tam ve kesin iyileşmesini başarılı sonuç olarak kabul etmek oldu.Hastaların ilk muayenesinde her hastanın yaralarının spesifik özellikleri tespit edildi ve bu yaraya neden olabilecek altta yatan hastalıkların belirlenmesine yönelik incelemeler yapıldı.Hastalara başlangıç sürecinde yatarak tedavi edildi.Ülserlerde belirgin düzelme sağlandıktan sonra, taburcu edilerek haftada iki kez yara bakım ünitesinde takip ve bakımları gerçekleştirildi. Takiplerde ülserlerin slough ve ciddi enfeksiyon belirtileri gösterdiği vakalarda cerrahi debridman ve intravenöz/oral antibiyotik tedavisi gerekti.Çalışmayla,ülserin başlangıcından bu yana geçen süre,önceki cerrahi prosedürler,cerrahi yara debridmanları ve derin ven trombozu(DVT) öyküsünün varlığı gibi faktörleri kapsayan faktörlere ait bilgiler toplandı.

Sonuç: Dahil etme kriterlerine göre kümülatif olarak 59 hasta bu çalışmaya uygun görüldü ve kabul edildi.Bu bireylerin ortalama yaşı 55(20-86 yaş arası) idi ve erkek hastalar toplamın %66'sını(39 hasta),kadın hastalar %24'ünü(20 hasta) oluşturmaktaydı. Bu çalışmadaki venöz bacak ülserlerinin 28 kişide(grubun %47,4'üne eşdeğer)sağ bacakta, geri kalan 31 hastanın ise sol bacakta(%52,6) lokalize olduğu belirlendi.Çalışma kapsamındaki hastaların %10.2'sinde derin ven trombozu(DVT) eşlik ettiği görüldü.Hastaların 13'üne (%22,4) negatif basınçlı yara kapama uygulandı.Uygulanan pasif örtüler tablo 1'dedir.Hastalar dört katlı bandaj uygulamasıyla takipliyken yara yerlerinden alınan kültürler ile her vizitte değerlendirildi.Ortalama takip süresi 3,4 ay(medyan 4 ay) olarak belirlendi.İlaç tedavisi olarak diosmin-hesperidin preparatı ve pentoksifilin kullanıldı.Takip dönemi boyunca çalışmamızdaki venöz ülserlerin %92'si belgelenmiş hiçbir nüks vakası olmaksızın tam iyileşme gösterdi.

Tartışma: Sonuç olarak bu çalışmayla,dört katlı bandajla kompresyon tedavisinin venöz ülser tedavisinde önemli yeri olduğunun altı çizilmiş oldu.Kapsamlı çalışmamız aynı zamanda doğru ürün seçimi ve yara bakımı pansumanlarının faydalı etkilerine ışık tuttu.Etkili dört katlı bandajlama,uygun yara pansumanları ve yara yeri enfeksiyonlarının kontrolü bir arada uygulanırsa %92 gibi etkileyici bir iyileşme sonucu olabileceği gösterildi.

Anahtar Kelimeler: 4 katlı bandaj, venöz ülser, kompresyon tedavisi

Dört katlı bandaj

TABLO 1: KULLANILAN YARA BAKIM URUNLERI

YARA ÖRTÜSÜ	SAYISI	TOTAL YÜZDESİ	KÜMÜLATİF YÜZDE
KLORHEKSADİNLİ ÖRTÜ	22	42,3 %	100,0%
IBUPROFENLİ KÖPÜK ÖRTÜ	8	15.4 %	36.5 %
ANTİBAKTERİYEL KREM	5	9,6 %	9.6 %
KOLLAJENLİ ÖRTÜ	4	7,6 %	92,3 %
POLİHEKSADİNLİ JEL	4	7,6 %	90,4 %
KARBON ÖRTÜ	3	5.8 %	42.3 %
GÜMÜŞLÜ YARA ÖRTÜSÜ	2	3,8 %	15.4 %
HİDROJEL	2	3,8 %	82,7 %
EPİDERMAL GROWTH FACTOR İÇEREN JEL	1	1.9 %	11.5 %
HİDROKOLLOİD	1	1.9 %	21.2 %

TABLO 2: YARA LOKALİZASYONLARI

LOKALİZASYON	SAYISI	TOTAL YÜZDESİ	KÜMÜLATİF YÜZDE
SOL MEDİAL MALLEOL	21	35.6 %	93.2 %
SAĞ MEDİAL MALLEOL	12	20.3 %	33.9 %
SAĞ GAİTER ALANI	10	15,3 %	50,9 %
SAĞ LATERAL MALLEOL	6	10,2 %	18,7 %
SOL LATERAL MALLEOL	6	10.2 %	57.6 %
SOL GAİTER ALANI	4	6,8 %	100,0 %

Dört katlı bandaj tablo

S-31
HİDRADENİTİS SUPPURATİVA CERRAHİ EKSİZYON ÖRNEKLERİNDE BİYOFİLM SIKLIĞI

Ayşenur Botsalı[1], Tuğrul Hoşbul[2], Yavuz Çekli[3], Ercan Çalışkan[1]
[1]*SBÜ Gülhane SUAM Dermatoloji Anabilim Dalı*
[2]*SBÜ Gülhane SUAM Tıbbi Mikrobiyoloji Anabilim Dalı*
[3]*SBÜ Gülhane EAH Enfeksiyon Hastalıkları ve Klinik Mikrobiyoloji Kliniği*

Giriş: Hidradenitis suppurativa (HS) etyopatogenezi konusundaki gelişmeler sayesinde hastalık güncel olarak bir otoinflamatuar keratinizasyon bozukluğu olarak kabul edilmektedir. Buna karşın hastalık biyofilm ilişkili hastalıklarla benzer özellikler taşımakta olup özellikle ileri dönem hastalarda mikrobiyal disbiyozisin de inflamasyona katkı sağladığı düşünülmektedir. Ek olarak kronik HS lezyonlarında bulunan keratin debris ve kıl fragmanlarının yabancı cisim etkisiyle biyofilm enfeksiyonu için bir nidus olabileceği düşünülmektedir.

Amaç: Hidradenitis suppurativa cerrahi eksizyon örneklerinde biyofilm varlığı ve saptanması halinde agregatların büyüklüğünün değerlendirilmesi amaçlanmıştır.

Materyal-Metod: 22.02.2023-02.05.2023 tarihleri arasında Hidradenitis suppurativa cerrahi eksizyon bölgelerinde lezyonel deriden alınan doku örneklerinde Matriks destekli-Lazer desorbsiyon iyonizasyon-uçuş süresi kitle spektrometrisi yöntemiyle biyofilm oluşturan bakteri örnekleri izole edildi. Pozitif kontrol olarak ATCC 35984 *S. epidermidis* kullanıldı.

Bulgular: Çalışmaya 15 HS hastasına ait doku örneklerinden elde edilen 19 izolat dahil edildi. İzolatların tümünde bakteriyel kolonizasyon mevcuttu. 19 izolatın 2'sinin (%10,5) orta düzeyde biyofilm oluşturduğu (*P. mirabilis, S. epidermidis*), 3'ünün (%15,7) zayıf düzeyde biyofilm oluşturduğu (*E. faecalis, S. hominis, C.striatum*) kalan 14 (%73,6) izolatın ise biyofilm oluşturmadığı saptandı. Çoklu bakteriyel üremesi olan 4 hastadan sadece 1'inde zayıf düzeyde biyofilm oluşumu mevcuttu. Kalan 3 hastanın çoklu bakteriyel ajanları bir arada inkübe edildiğinde de biyofilm oluşumuna rastlanmadı. Çalışma grubundaki 4 izolatta *S. epidermidis* üremesi mevcuttu ve sadece tek izolatta orta düzeyde biyofilm oluşumu tesbit edildi.

Tartışma: Mevcut çalışmada kronik HS lezyonlarında biyofilm saptanma oranı %26,2 olarak bulunmuştur. 2017 yılında Ring ve arkadaşları çalışmalarında kronik HS lezyonlarında biyofilm sıklığını perilezyonel ve lezyonel deri örneklerinde çalışmışlar ve sırasıyla %75 ve %69 gibi çok yüksek oranlarda saptadıklarını bildirmişlerdir. Buna karşın Jahns ve arkadaşlarının çalışmasında bakteriyel kolonizasyon %67 oranında saptanmakla birlikte biyofilm oluşum oranı %20 olarak tesbit edilmiştir. Çalışmalardaki biyofilm oluşum oranları arasındaki büyük farklılık biyofilm tanımındaki değişkenliklere bağlı olabilir.

Sonuç: Kronik HS lezyonlarında farklı bakteriyel patojenlere bağlı biyofilm oluşumuna rastlanabilir. Biyolojik ajanlar gibi anti-inflamatuar tedavilere yetersiz yanıtı olanlarda bu açıdan doku kültürleri alınıp uzun süreli anti-mikrobiyal tedavilerle kombinasyon düşünülmelidir.

Anahtar Kelimeler: hidradenitis suppurativa, biyofilm

S-32
AKSİLLER BÖLGENİN HİDRAADENİTİS SÜPÜRATİVA KAYNAKLI KRONİK YARALARINDA REKONSTRÜKSİYON SEÇENEĞİ – PARASKAPULER FLEP

İlker Uyar[1], Mehmet Emin Cem Yıldırım[2]
[1]*İzmir Katip Çelebi Üniversitesi Tıp Fakültesi, Plastik, Rekonstrüktif ve Estetik Cerrahi Ana Bilim Dalı*
[2]*Biruni Üniversitesi Tıp Fakültesi, Plastik, Rekonstrüktif ve Estetik Cerrahi Ana Bilim Dalı*

Giriş: Hidraadenitis süpürativa (HS), apokrin ter bezlerinin kronik enflamasyonuyla karakterize hastalığıdır. Bu hastalar genellikle akut alevlenmelerle seyreden kronik yaralarla sağlık merkezlerine başvururlar.(1) Bu çalışmada kronik yaralarla seyreden hidraadenitis süpürativa hastalığında lezyonların geniş eksizyonu ve rekonstrüksiyon yönetiminin sunulması amaçlanmıştır.

Yöntem ve Gereç: Mayıs 2018 – Mayıs 2023 yılları arasında HS nedeniyle polikliniğe başvuran hastalar retrospektif olarak dosyalar üzerinden incelendi. HS kaynaklı aksiller bölgede kronik yarası olan ve paraskapuler fleple onarım yapılan hastalar çalışmaya dahil edildi. Aksilla dışında yarası olan ve diğer yöntemlerle tedavi edilen hastalar çalışma dışında bırakıldı. Hastalar en az 6 ay boyunca takip edildi. Hastalar postoperatif dönemde flep viabilitesi ve rekürrens açısından değerlendirildi.

Bulgular: Çalışmaya 9 hasta dahil edildi. Bu hastalarda kronik yaranın geniş eksizyonu sonrası toplamda 10 adet paraskapuler fleple onarım yapıldı. Hastalarda ortalama yaş 37 idi. 8 hasta erkek, 1 hasta kadındı. Hastanede kalış süresi ortalama 6 gündü. Tüm hastalarda donör alanlar primer onarıldı. Hiçbir hastada parsiyel ya da total flep kaybı gözlenmedi. Takiplerde hiçbir hastada rekürrens izlenmedi. 1 hastada dönör alanda dehisens oluştu, yara bakımı ve primer onarımla sorunsuz iyileşti.

Tartışma ve Sonuç: HS, apokrin bezlerinin tekrarlayan kronik bir hastalığıdır. Süperenfeksiyon, kronikleşme, nüks hastalığın ilerlemesine ve yumuşak doku tahribatına neden olur. Tedavinin optimizasyonu, altta yatan patolojinin tam olarak anlaşılmasını ve nüksün önlenmesini gerektirir. Bu nedenle cerrahi tedavinin asıl amacı etkilenen dokunun total eksizyonu olmalıdır.(2) HS'li hastalarda yetersiz eksizyon neredeyse her zaman nüks ve komplikasyonlarla sonuçlanır. Çalışmalar yetersiz eksizyonun nükslerin önemli bir nedeni olduğunu göstermiştir.(3) Bu nedenle yeterli eksizyon ve ardından rekonstrüksiyon yapılmalıdır.(4) Literatürde primer kapama, sekonder iyileşme, greft ve fasiyokütanöz fleplerle rekonstrüksiyon gerçekleştirilmiştir.(5)
Literatürde HS'nin en sık kullanılan sınıflandırması, 1989 tarihli Hurley sınıflandırmasıdır.(6) Bu çalışmadaki tüm hastalar Hurley evre III HS olarak sınıflandırıldı.
Aksiller defektlerin rekonstrüksiyonunda lokal fleplerin yanı sıra torakodorsal arter perforatör flepleri, pektoral flepler, skapular ve paraskapular perforatör flepler kullanılabilmektedir.(7)
Sonuç olarak aksillada HS' ye bağlı kronik yaralarla gelen hastalarda nüksün önlenmesi için geniş eksizyon şarttır. Geniş eksizyon sonrası oluşan defektlerin onarımında paraskapuler flepler oldukça güvenli bir rekonstrüksiyon seçeneğidir.

Kaynaklar
1.Fimmel S,Zouboulis CC.Comorbidities of hidradenitis suppurativa(acne inversa). Dermatoendocrinol.2010;2(1):9-16.
2.Elboraey MAAlali AB, AlkandariQA.Immediate and delayed reconstruction after excision of axillary hidradenitis suppurativa using a propellerflap.PlastReconstrSurgGlobOpen.2019;7(8):e2387.

Anahtar Kelimeler: hidraadenitis süpürativa, kronik yara, paraskapuler flep

figür

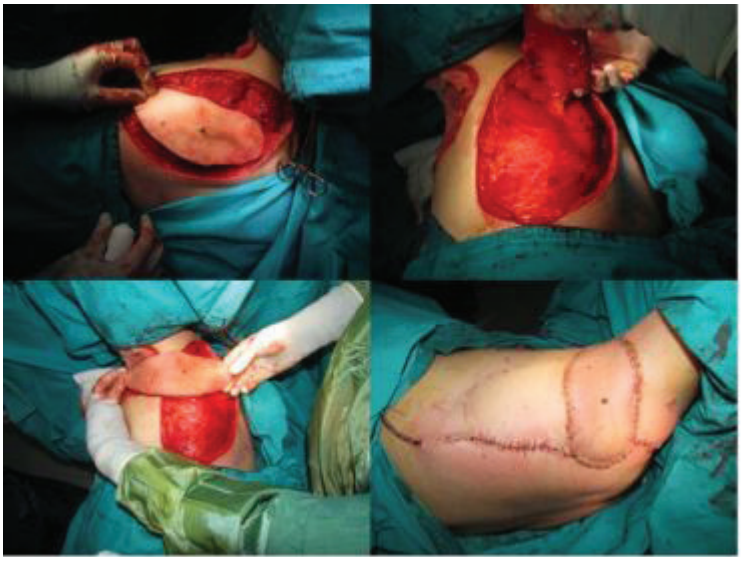

S-33
ÇOCUKLARDA GÖRÜLEN YARALAR: TEK MERKEZ DENEYIMI

Sabri Demir[1], Şükrüye Demirkaya[2], İrem Akbaş[2], Neşe Özyurt[3], Koza Geridönmez Kirkit[3], Vildan Selin Cayhan[2], Ahmet Ertürk[4], Emrah Şenel[4]
[1]Sağlık Bilimleri Üniversitesi, Ankara Bilkent Şehir Hastanesi, Çocuk Cerrahisi Kliniği, Çocuk Yanık Merkezi ve Çocuk Yara Birimi, Ankara
[2]Ankara Bilkent Şehir Hastanesi, Çocuk Cerrahisi Kliniği, Çocuk Yanık Merkezi ve Çocuk Yara Birimi, Ankara
[3]Ankara Bilkent Şehir Hastanesi, Çocuk Hastanesi, Çocuk Yara Birimi Hemşiresi, Ankara
[4]Ankara Yıldırım Beyazıt Üniversitesi, Çocuk Cerrahisi Ana Bilim Dalı, Ankara

Amaç: Çocuklar ile yetişkinler arasında görülen farklılıklara rağmen çocuklarda görülen yaralar ile ilgili az sayıda çalışma bulunmaktadır. Çoğu çocuk hastanesinde de henüz yara birim/ünitesi bulunmamaktadır. Hastanemizde 2022 yılında Çocuk Yara Birimi (ÇYB) kurulmuştur. Çalışmamızın amacı bu birimde takip ve tedavileri yapılan hastalar ile ilgili tecrübelerimizi paylaşmaktır.

Yöntemler: Çalışmaya ÇYB'ne 01.04.2022-30.09.2023 tarihleri arasında hastanemizin çocuk yoğun bakım üniteleri, yenidoğan üniteleri, palyatif kliniği ve diğer kliniklerinde yatan hastalardan konsülte edilen ve yara polikliğine ayaktan başvuran çocuk hastalar dahil edildi. Hastaların demografik ve klinik özellikleri, yara nedenleri, tanıları, hangi serviste yattıkları, yapılan tedaviler ve mortalite oranları araştırıldı.

Bulgular: ÇYB'ne toplam 297 hasta danışıldı. Hastaların yaş ortalaması 7,19 yıl (Min:0,01-Maks:18,0) ve 153'ü (%51,5) erkek idi. Olguların büyük çoğunluğunu (n=262, %88,2) yatarak tedavi gören hastalar oluştururken, 35 hasta (%11,8) ise ayaktan yara polikliniğine başvurdu. Yatan hastalar en çok pediatri yoğun bakım ünitelerinden danışılırken (n=95, %31,98) bunu yenidoğan yoğun bakım üniteleri (n=28,%9,8) takip etti. Hastalardan 40 kişi (%13,5), çoğu Suriyeli olmak üzere (n=32, %10,8) mülteci/sığınmacıydı. En çok görülen yara türü basınç yaraları (n=159,%53,5) olup bunu ekstravazasyonlar (n=51,%17,2) ve inkontinans ilişkili dermatitler (n=31,%10,4) takip etmekteydi. Basınç yarası tespit edilen hastalardan (n=159) 57'sinde (%35,84) tıbbi cihazlar ile ilişkili yaralar görüldü. Basınç ülserleri nedeniyle danışılan hastaların çoğu serebral palsi ve benzeri nörolojik hastalıklar nedeniyle bakıma muhtaç kişilerden oluşuyordu. Çoğunun yarası ileri evrede idi. Hastalar uygun şekilde tedavi edildi. Yirmibir hasta (%7,1) değişik nedenlerle hayatını kaybetti.

Sonuç: Ülkemizde ilk defa kliniğimizde kurulan ÇYB çok sayıda hastaya hizmet vermektedir. Çocuklarda yetişkinlerle benzer şekilde en çok basınç ülserleri görülmekle birlikte diabetik ayak yarası ve arteriyel/venöz dolaşım bozukluklarına bağlı yaralar görülmemiştir. Farklı olarak çok sayıda ekstravazasyon yarası görülmüştür. Bu nedenlerle çocuk hastaların bakıldığı tüm hastanelerde ÇYB'lerinin kurulmasını öneriyoruz. Ayrıca bu hastanelerde çalışan doktor, hemşire ve diğer çalışanlara çocuk yaralarının önlenmesi konusunda düzenli eğitimler verilmelidir. Evde ve yurtlarda bakılan bakıma muhtaç çocukların ebeveyn/bakıcılarına da benzer eğitimler verilmelidir.

Anahtar Kelimeler: Çocuk, basınç yarası, ekstravazasyon

S-34
ÇOCUK YANIK HASTALARINDA KIŞISELLEŞTIRILMIŞ HIDROTERAPI UYGULAMASI, DÖRT YILLIK DENEYIMIMIZ

Elif Nilay Ak[1], Sabri Demir[2], Emrah Şenel[3]
[1]*Ankara Bilkent Şehir Hastanesi, Çocuk Hastanesi, Çocuk Yanık Merkezi, Ankara Türkiye*
[2]*Sağlık Bilimleri Üniversitesi, Ankara Bilkent Şehir Hastanesi, Çocuk Hastanesi, Çocuk Cerrahisi Kliniği, Çocuk Yanık Merkezi ve Çocuk Yara Birimi, Ankara, Türkiye*
[3]*Ankara Yıldırım Beyazıt Üniversitesi, Çocuk Cerrahisi Ana Bilim Dalı, Ankara, Türkiye*

Amaç: Hidroterapi yanık hastaların tedavisinde 17.yüzyıldan itibaren kullanılmaktadır. Hidroterapide duş aldırma, hidroterapi tankı kullanma veya yatak başı silme gibi birçok farklı yöntem kullanılabilir. Ancak bu yöntemler, yanık merkezleri içerisinde ortak bir alanda uygulanmasından dolayı çapraz kontaminasyona ve enfeksiyon oluşumuna neden olmaktadır. Bundan dolayı ilk defa merkezimizde çocuk hastalarda kişiye özel küvet içerisinde ve odasında hidroterapi uygulaması başlatılmıştır. Amacımız literatürde ilk defa çocuk yanık merkezimizde uygulanan bu yöntem ile ilgili klinik tecrübelerimizi paylaşmaktır.

Yöntem: Çalışmaya çocuk yanık merkezimizde son 4 yıl içerisinde yatırılarak tedavi edilen 0-6 yaş arası hastalar dahil edildi. Hidroterapi uygulanan hastalardan odasında kişisel küvet içerisinde hidroterapi uygulananlar tespit edildi. Bu hastaların demografik ve klinik verileri retrospektif olarak araştırıldı. Uygulanan seans sayısı, tedaviye yanıtları ve kültür üremeleri incelendi.

Bulgular: Belirtilen tarihlerde çocuk yanık merkezimize toplam 1020 hasta yatırıldı. Bunlardan 170 hastaya hidroterapi uygulandı. Hidroterapi uygulanan hastaların 85'i (% 50) 0-6 yaş arasındaydı ve tümüne oda içi kişisel küvet kullanıldı. Hastalara ortalama 4,8 hidroterapi seansı uygulandı. Hastaların 42'si (%49,4) kız, 43'ü (%50,6) erkek olup yaş ortalamaları 2,4 yıl idi. Hastanede ortalama yatış süreleri 37,2 gün olarak saptandı. Hastaların toplam ortalama yanık yüzdeleri %21 olarak tespit edildi. En sık görülen yanık nedeni sıcak sıvı yanıklarıydı. Yirmibeş hastanın yara kültüründe üreme görüldü. En sık üreyen mikroorganizmanın Pseudomonas aeruginosa (n=10) olduğu saptandı. Tüm hastaların uygulama sonunda yara kültürleri negatifleşti. Hiçbir hastada çapraz kontaminasyon görülmedi. Hidroterapi uygulananlardan 42 hastaya (%49,4) greft yapıldı. Hastalardan hayatını kaybeden olmadı.

Sonuç: Hidroterapi özellikle yanık hastalarının tedavisinde ölü dokuları uzaklaştırır, bakteri yükünü azaltır ve yara iyileşmesi için uygun nemli bir ortam sağlayarak epitelizasyonu hızlandırır. Küçük çocuklarda uygulanabilen hasta odası küvet içi hidroterapi uygulamasının, çapraz kontaminasyonu ve enfeksiyon yayılmasını engellediği görüldü. Aynı zamanda hasta, odasından ve refakatçisinden ayrılmadığı için konfor alanının bozulmadığı ve çocukların hidroterapiye daha iyi uyum sağladığı görüldü. Bu nedenle oda içinde kişisel küvet ile hidroterapi yanık merkezimizde rutin uygulama haline getirildi. Bu sonuçlara dayanarak hidroterapinin, çocuk yanık hastaları için odalarında kişisel koruyucu ekipman kullanılarak ve kişisel küvet içerisinde uygulanmasını öneriyoruz.

Anahtar Kelimeler: Çocuk, yanık, hidroterapi

S-35
DERİN SKALP YANIKLARINDA YENİ BİR YARA KAPAMA TEKNİĞİ: BURR-HOLE İLE TREPANASYON VE NEGATİF BASINÇLI YARA KAPAMA TEKNİKLERİNİN KOMBİNASYONU

Sabri Demir[1], İrem Akbaş[2], Süleyman Arif Bostancı[2], Ahmet Ertürk[3], Fahri Akkaya[2], Can İhsan Öztorun[3], Elif Emel Erten[2], Vildan Selin Cayhan[2], Müjdem Nur Azılı[3], Emrah Şenel[3]
[1]*Sağlık Bilimleri Üniversitesi, Ankara Bilkent Şehir Hastanesi, Çocuk Cerrahisi Kliniği, Çocuk Yanık Merkezi ve Çocuk Yara Birimi, Ankara*
[2]*Ankara Bilkent Şehir Hastanesi, Çocuk Cerrahisi Kliniği, Çocuk Yanık Merkezi, Ankara*
[3]*Ankara Yıldırım Beyazıt Üniversitesi, Çocuk Cerrahisi Ana Bilim Dalı, Ankara*

Amaç: Greft veya flep teknikleri ile tedavi edilemeyen, periost ve kemik dokusunun da etkilendiği geniş ve derin skalp yanıklarının tedavisi zordur. Bu hastaların tedavisinde uzun süredir Burr-Hole tekniği ile kemiklerde delik açılarak (trepanasyon) granülasyon dokusun gelmesi beklenmekte ve granülasyon dokusuyla kaplanınca kısmi kalınlıkta otogreft veya rotasyonel fleplerle ile yara kapatılmaktadır. Ancak bu süreç uzun olmakta ve bu esnada enfeksiyon riski bulunmaktadır. Hem granülasyon sürecini kısaltmak hem de enfeksiyon gelişmesini önlemek için bu tekniği negatif basınçlı yara kapama tekniği (NBYKT) ile birleştirdik. Bu teknik literatürde ilk defa kliniğimizde uygulanmıştır. Amacımız bu tekniği uygulayarak tedavi ettiğimiz 6 hastayla ilgili tecrübemizi paylaşmaktır.

Yöntem: Çalışmaya kafalarında saçlı deride derin (dördüncü derece) yanıkları olan altı çocuk hasta dahil edildi. Periostlarıda yanmış olan bu hastalarda bir süre bekledikten sonra yanık alanlarında granülasyon gelişmediği görülünce Burr-Hole cihazı ile kafatasının outer-table tabakasında Diploe aralığına kadar delikler açıldı. Sonra yara NBYKT ile kapatıldı. Bu işlem tüm alan granülasyon dokusu ile kaplanana kadar haftada iki kere tekrarlandı. Yara granülasyon dokusu ile kaplanınca kısmi kalınlıkta otogreftler ile kapatıldı.

Bulgular: Tedavi edilen 6 hastanın dördü (%66,6) erkek ikisi (%33,4) kız, yaş ortalamaları 16,73 ay (Min:12 gün- Maks: 38,5 ay) ortalama hastanemizde yatış süreleri 126,16 gün, ortalama yanık yüzey alanları %28,76 idi. Tüm hastalar alev ile yanmışlardı. Üç hasta merkezimize akut dönemde yanıktan sonra ilk 48 saatte getirilirken diğer üç hasta başka merkezlerde tedavi edilmeye çalışılmış, başarılı olunamayınca merkezimize sevk edilmiştir. Bu merkezlerde ortalama yatış süreleri 53,7 gündü. Yaralar ortalama 43 günde granülasyon ile kaplandı. Tüm yaralar otolog split thicknes deri grefti ile kapatıldı. Greft kaybı olmadı. Hiçbir hastada komplikasyon görülmedi.

Sonuç: Derin skalp yanıklarının tedavisinde granülasyon oluşturmak amacıyla yanmış kemik dokusu kazınarak aşındırılır ve/veya Burr Hole ile delikler açılarak granülasyon dokusunun gelişmesi sağlanır. Granülasyonla kaplanan yaralar rotasyonel fleplerle veya kısmi kalınlıkta otogreftlerle kapatılır. Olgu serimizde çocuklarda ilk kez derin skalp yanıklarının tedavisinde Burr-Hole tekniği ile trepanasyon ve NBYKT uygulamasının birleştirilmesiyle granülasyon oluşturuldu. NBYKT hem granülasyon dokusunun gelişimini hızlandırır hem de enfeksiyon gelişimini engeller. Bu nedenle konvansiyonel yöntemlerle kapatılamayan derin saçlı deri yanıklarının tedavisinde bu tekniği öneriyoruz.

Anahtar Kelimeler: Yanık, Burr Hole, trepanasyon

Derin sklap yanığı olan hastada Burr-Hole ile trepanasyon ve NBYKT ile granülasyon geliştikten sonra otoogreft ile kapama,

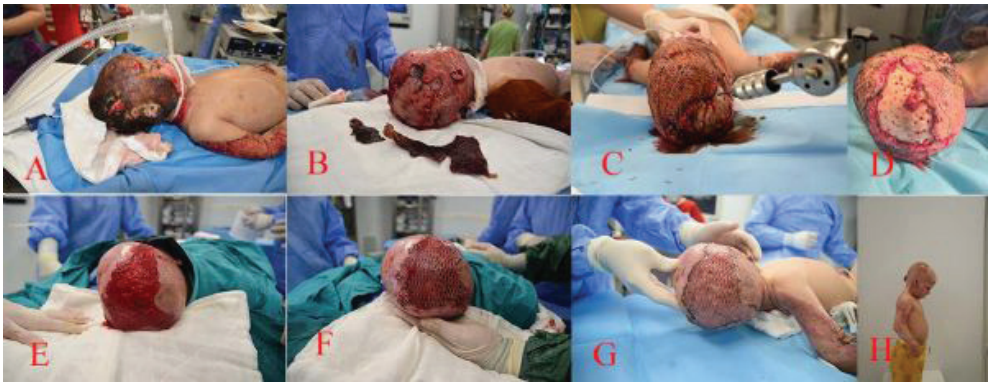

S-36
YÜZ VE BOYUN YANIĞI OLAN HASTALARDA POSAS SKORU İLE YAĞ ENJEKSİYONU SONUÇLARININ DEĞERLENDİRİLMESİ

Anıl Şahin, Çağla Çiçek, Anıl Yeşilova, Ilgın Cem Arslan, Gaye Filinte
Kartal Dr. Lütfi Kırdar Şehir Hastanesi, Plastik, Rekonstrüktif ve Estetik Cerrahi Kliniği, İstanbul

Giriş: Yüz veya boyun yanığı olan hastaların yönetimi yanık hastalarıyla ilgilenen hekimler için zorlu bir süreçtir. Bu hastalar görüntülerinden ötürü sosyal hayata entegre olmaya zorlanmakta ve bu nedenle psikolojik olarak olumsuz yönde etkilenmektedir. Yüz ve boyun yanığı olan hastalarda oluşan skarın estetik ve fonksiyonel açıdan kabul edilebilir seviyede olması amacıyla farklı teknikler kullanılmaktadır. Otolog yağ transferi bu tekniklerden bir tanesidir. Otolog yağ transferinin içerdiği yağ kaynaklı kök hücreler sayesinde skar formasyonunda ve cilt kalitesinde iyileşmeye, ağrıda azalmaya neden olduğu düşünülmektedir. Ayrıca yağ enjeksiyonunun kontür düzensizliklerinin giderilmesini ve skar rejuvenasyonunu sağladığı gösterilmiştir. Yüz ve boyun yanığı olan hastalarda otolog yağ transferinin hastaların yanık skarına bağlı memnuniyetsizliklerinde azalma ve araştırmacılar tarafından değerlendirilmesiyle birlikte pozitif yönde etkisi olduğunu düşünmekteyiz.

Gereç-Yöntem: Kartal Dr. Lütfi Kırdar Şehir Hastanesi'nde takip ettiğimiz yüz ve boyun yanığı olan, yaşları sekiz ile kırk beş arasında olan on yedi hastayı çalışmamıza dahil ettik. Hastaları otolog yağ transferi uygulanan ve uygulanmayan olarak iki gruba ayırdık. Bu hastalardan on iki tanesine otolog yağ enjeksiyonu uygulandı ve beş tanesine otolog yağ enjeksiyonu uygulanmadı. Tüm hastalara skarın değerlendirilmesi amacıyla Patient Observer Scar Assessment Scale (POSAS) skorlaması uygulandı. Otolog yağ enjeksiyonu yapılan tüm hastalarda abdomenden yapılan insizyonla alınan yağ grefti emülsifiye edildi ve skar üzerine doğal kontürü sağlayacak şekilde radial olarak enjekte edildi. İşlem yapılan hastalara işlem sonrası üçüncü ayda, işlem yapılmayan hastalara ise yanık sonrası üçüncü ayda POSAS skoru değerlendirilmesi tekrar uygulandı. Hastaların kontrol muayenelerinde fotoğraflama işlemleri yapıldı. Daha sonra elde edilen verilere istatistiksel analiz uygulandı.

Bulgular: Yapılan analizler sonucunda işlem uygulanan hastaların skarın genel görünüşüne dair değerlendirilmesinde 3 puanlık, işlem yapılmayan hastaların değerlendirilmesinde ise 1.5 puanlık düşüş gözlemledik. Yağ enjeksiyonunun sertlik ve cilt düzensizlik değerlendirilmelerinde hasta görüşüne göre ve yağ enjeksiyonu uygulanmayan gruba kıyasla olumlu sonuçlar aldığını saptadık. Gözlemci görüşüne göre ise skarın genel olarak değerlendirilmesinde yağ enjeksiyonu uygulanan grupta ortalama 4 puanlık düşüş saptanmışken yağ enjeksiyonu uygulanmayan grupta 2 puanlık düşüş saptandı.

Sonuç ve Tartışma: Bulgularımız doğrultusunda otolog yağ transferinin yüz ve boyun yanığı olan hastalarda, hasta memnuniyeti açısından ve bu hastaların sosyal hayata tekrar kazandırılması amacıyla ilk sıra tedavi seçenekleri arasında değerlendirilmesi gerektiğini savunmaktayız.

Anahtar Kelimeler: POSAS, yağ enjeksiyonu, yüz ve boyun yanığı

D.I.(41)

Yüz ve boyun yanığı olan 41 yaş erkek hastanın işlem öncesi ve 1 seans yağ enjeksiyonu sonrası karşılaştırılması

S-37
KRONİK YARASI OLAN HASTANIN BAKIMINDA BAKIM VEREN YÜKÜNÜN VE BAKIM YÜKÜNÜ ETKİLEYEN FAKTÖRLERİN BELİRLENMESİ

Pakize Özyürek[1], Özlem Soyer Er[1], Hamide Nur Erkan[2]
[1]*Afyonkarahisar Sağlık Bilimleri Üniversitesi, Sağlık Bilimleri Fakültesi, Hemşirelik Bölümü, Afyonkarahisar*
[2]*Afyonkarahisar Sağlık Bilimleri Üniversitesi, Sağlık Bilimleri Enstitüsü, Lisansüstü Öğrencisi, Afyonkarahisar*

Giriş: Kronik yara, genellikle ihmal edilen önemli bir sağlık sorunudur Bakım verenler, kronik yarası olan hastaların bakımında önemli bir rol oynadığından, bakım veren yükünü ve etkileyen faktörleri belirlemek yara yönetiminde kritik öneme sahiptir.

Amaç: Bu çalışmada kronik yarası olan hastaların bakımında birincil gayri resmi bakım verenlerin bakım yükü düzeyini ve bakım yükünü etkileyen faktörleri belirlemek amaçlandı.

Gereç-Yöntem: Çalışma tanımlayıcı türde olup 116 kronik yarası olan hasta ve gayri resmi bakım verenler ile yürütüldü. Çalışmanın etik izni Klinik Araştırmalar Etik Kurulu'ndan 04 şubat 2022 tarih ve 2022/87 sayılı kararı ile alındı. Veriler, hasta tanıtım formu, bakım verenlerin tanıtım formu ve Zarit Bakım Verme Yükü Ölçeği ile toplandı. Verilerin analizinde, betimleyici istatistikler (frekans, yüzde, ortalama, standart sapma), Mann-Whitney U testi, Kruskall Wallis testi kullanıldı. Bağımsız değişkenlerin etkilerini, ölçek puanı ile ilişkisi Spearman'ın sıralama korelasyon analizi ile değerlendirildi. Bakım yüküne yönelik yanıtların popülasyon içindeki benzerliklerini ve farklılıklarını ortaya koymak için Ward Kümeleme analizi yapıldı. İstatiksel anlamlılık düzeyi için $p<0.05$ kabul edildi.

Bulgular: Bakım verenlerin çoğunluğu kadın olup yaş ortalaması 52.75 ±13.79 yıl olup, bakım verenlerin %44 yetişkin çocuğudur. Hastaların yaş ortalaması 70.81±12.83 olup yattığı gün sayısı ortalama 48.41±70.70 idi. Hastaların %53.4'ünde diyabetik ayak yarası, %77.6'sında akıntılı yara ve %57.3'ünde yara alt ekstremite de bulunmaktaydı. Ortalama Zarit bakım verme yükü puanı 45.39±16.45 olup ileri düzeydeydi. Bakım verenlerin bakım verme yükü puanlarını etkileyen hastaya ait özellikler arasında yaş (rs=0.276), BKI'si (rs=-0.282), eğitim durumu, medeni durumu, kronik hastalık varlığı, bakım verene ait özellikler arasında yaş (rs=0.182), bakım verilen gün sayısı (rs=0.2809), hasta ile yakınlık derecesi, yara ait özellikler arasında kronik yaranın tipi, yaranın bulunduğu vücut bölgesi ve yaranın eni bulunmaktaydı ($p<0.05$). Kümeleme analizi sonuçlarına göre, bakım verme yükü ortalama puanları derecelendi ve Küme-1' "ileri", Küme-2' "orta", Küme-3'deki "aşırı", ve Küme-4' "az" bakım verme yükü olarak dört küme altında toplandı.

Sonuç: Kronik yarası olan hastalara, birincil gayri resmi bakım verenlerin bakım yükü "ileri" düzeyde bulundu. Bu çalışmanın sonuçları, yara bakım yönetiminde bakım verenlerin bakım verme yüküne önem verilmesi, bakım verenin yükünü etkileyen ilgili faktörlerin anlaşılması, yüksek yük riski taşıyan bakım verenlerin belirlenmesi ve bu kişilere yönelik erken müdahalelerin yapılmasına yardımcı olabilir.

Anahtar Kelimeler: Kronik yara, bakım yükü, bakım veren

S-38
UZUN SÜRE İYİLEŞMEYEN VE YARA OLUŞUMUNDA ALTTA YATAN NEDENİN BELLİ OLMADIĞI OLGULARDA BİYOPSİNİN ÖNEMİ

Gülsüm Tozlu Bindal, Elif Lale Pakdil
Isparta Şehir Hastanesi, Kronik Yara Bakım Birimi, Isparta

Amaç: Son yıllarda yapılan çalışmalarda tespit edilen malign tümörlerinin yarısından fazlasını deri tümörleri oluşturmaktadır. Deri tümörlerinin büyük bir kısmı kronik skar ve uzun süre iyileşmeyen yara zemininde oluşmaktadır. Bu nedenle yara etyolojisi araştırılırken malignite de düşünülmelidir. Çalışmamızda kronik yara bakım birimimize başvuran hastalardan alınan biyopsi sonuçlarının malignite yönünden değerlendirilmesi amaçlanmıştır.

Materyal-Metod: Bu araştırma kesitsel ve geriye dönük araştırma tasarımı ile gerçekleştirildi. Isparta Şehir Hastanesi'nde 01.03.2023 - 30.09.2023 tarihleri arasından Kronik Yara Bakım Birimine başvuran ve etyolojik değerlendirme sonucu biyopsi alınan 29 hastandan, malignite tanısı alan 4 hasta çalışmaya dahil edilmiştir. Hasta bilgilerinin geçmişe yönelik taraması ile elde edilen veriler "Kronik Yara Bakım Birimi Takip Edilen Hasta Listesi" ve "Muayene Bulguları" aracılığıyla incelenmiştir.

Bulgular: Çalışmada belirtilen tarihlerde incelenen 29 hastanın 4'ü (%13,79) biyopsi sonucu malignite tanısı almıştır. Hastaların %50'si erkek, %50' si kadın' dır. Yaş ortalaması ise 64 olarak bulunmuştur. Hastaların tamamında komorbid hastalık mevcuttur. Hastaların yaralanma tiplerine göre hangi ön tanı ile başvuru yaptıklarına bakıldığında, %50'si diyabetik ayak, %25'i kronik sebase kist, %25 i böcek ısırığı olarak bulunmuştur.

Sonuç: Malign deri tümörü riski kronik yara zemininde artmaktadır. Özellikle skar, yanık, kronik ülserler zemininde gelişebilmektedir. Kronik inflamasyonla tümör gelişimi arasındaki süre değişkenlik göstermektedir. Yara boyutlarının değişmesi, iyileşme sürecinin uzaması, yara şeklinde agresif değişiklikler, yaranın tedaviye cevap vermemesi gibi durumlarda, hastanın erken tanı ve tedavisi için biyopsi mutlaka düşünülmelidir. Kronik yara zemininde en sık gelişen malignite türü skuamöz hücreli karsinom olarak görülmektedir ancak bizim çalışmamızda örneklem grubunda bulunan hastaların yarasında malign melanom tanısı bulunmuştur. Sonuç olarak deri tümörlerinde de diğer tümörlerde olduğu gibi lezyonun mümkün olduğunca erken evrede yakalanması, tedavinin başarısı ve sağkalım süresinin uzatılması açısından en önemli faktördür. Bu nedenle yara ile ilgilenen tüm branşların bu konuda eğitimli olmaları ve bu olasılığı göz önünde bulundurmaları gerekmektedir.

Anahtar Kelimeler: Kronik yara, tümör, biyopsi

S-39
YARA İYİLEŞMESİ ARAŞTIRMALARINDA HANGİ YARA MODELİNİ KULLANALIM?

Rukiye Demir
Samsun Üniversitesi Mühendislik Fakültesi Biyomedikal Mühendisliği Bölümü -Samsun

Bu çalışmanın amacı, yara iyileşmesi araştırmalarında hangi yara iyileşme modelinin kullanılabileceğini güncel bilgiler ışığında araştırmacılara sunulmasıdır. Yara iyileşme modelleri, onarım mekanizmasını incelemek, yeni tedavi yöntemlerini test etmek, yeni biyobelirteçleri belirlemek gibi amaçlarla kullanılmaktadır. Araştırmalarda, çalışmanın amaçları, yara tipi, yara modeli, numune özellikleri, maliyet, zaman gibi hususlar dikkate alınmalıdır.

İn vitro, in vivo ve in silico modeller yara iyileşme sürecini incelemek için kullanılmaktadır. İnsan derisinin, iki boyutlu ve üç boyutlu farklı in vitro modellemeleri mevcuttur. Hücre-hücre ve hücre-matriks etkileşimleri, damar yapısının olmaması nedeniyle hücre kültürleri fizyolojik koşulları gerçek anlamda yansıtmamaktadır. Hücre kültüründe bir çizik oluşturularak, hücrelerin zaman içinde boşluğu kapatmak için hücre göçü ve çoğalmasının gözlemlendiği çizik modeli yaygın kullanılmaktadır. Deri eksplantları, hücreler arası etkileşimi gösteren üç boyutlu yapı sağlama avantajına sahiptir.

İn vivo modeller, yara iyileşmesi incelenirken etkili ve klinik açıdan anlamlı modellerdir. Hayvan modellerinin, insanlardan anatomik ve fizyolojik farklılıkları, etik kaygılar, ekonomi gibi sınırlamaları vardır. Günümüzde en çok kullanılan hayvanlar kemirgenlerdir. Eksizyonel yara modelinde, cerrahi bıçak ve makas yardımı ile derinliği 2 mm'den fazla olmayan 2 cm2lik dairesel alan çıkarılır. İnsizyonel yara modelinde, cerrahi bıçak yardımıyla 2 mm derinliğinde kesi yapılır. Açık yara modellerinde, eksizyonel veya dermatomla kısmi kalınlıkta deri yaraları oluşturulur. Bası yarası modelleri, hayvanlarda bir mıknatıs ve metal levha veya diğer bir mıknatıs arasında cildi sıkıştırarak oluşturulan modellerdir. Yanık yara modelinde, buhar, sıcak yüzey, elektrik çarpması gibi farklı yöntemler kullanılmaktadır. Granuloma modelleri deney hayvanının enflamatuvar bir yanıt uyarma yeteneğini ve kollajen sentezleme derecesini incelemek ve ölçmek için kullanılır. Yara analizinde, yara kenarları arasındaki mesafe ölçümü, açık alanı tanımlayan yazılımlar, hızlandırılmış mikrograf analizleri mevcuttur. Yara iyileşmesini bozan malnütrisyon, diyabet, iskemi, yara enfeksiyonu gibi faktörleri incelemek için de çeşitli modeller kullanılmaktadır. Hayvan modelleri, biyolojik olarak yara iyileşme süreci sırasında meydana gelen karmaşık hücresel ve moleküler etkileşimleri incelemek için mevcut en iyi alternatif olmaya devam etmektedir.

İyileşme aşamalarını değerlendirmek için çeşitli matematiksel denklemlerin kullanıldığı in silico hesaplamalı modeller literatürde yer almaktadır. In silico modeller, biyolojik olarak in vitro veya in vivo modellerle doğrulanana kadar teorik olarak kalırlar.

Sonuç olarak, araştırmanın amacına yönelik uygun yara modelinin belirlenmesi ve gerektiğinde farklı yara modellerinin kullanılması elde edilecek sonuçların güvenirliliğini arttıracaktır.

Anahtar Kelimeler: Yara iyileşmesi, Yara modelleri

Şekil: Yara iyileşme modelleri (Sami, D. G., Heiba, H. H., & Abdellatif, A. (2019). Wound healing models: a systematic review of animal and non-animal models. Wound Med 24 (1): 8–17.)

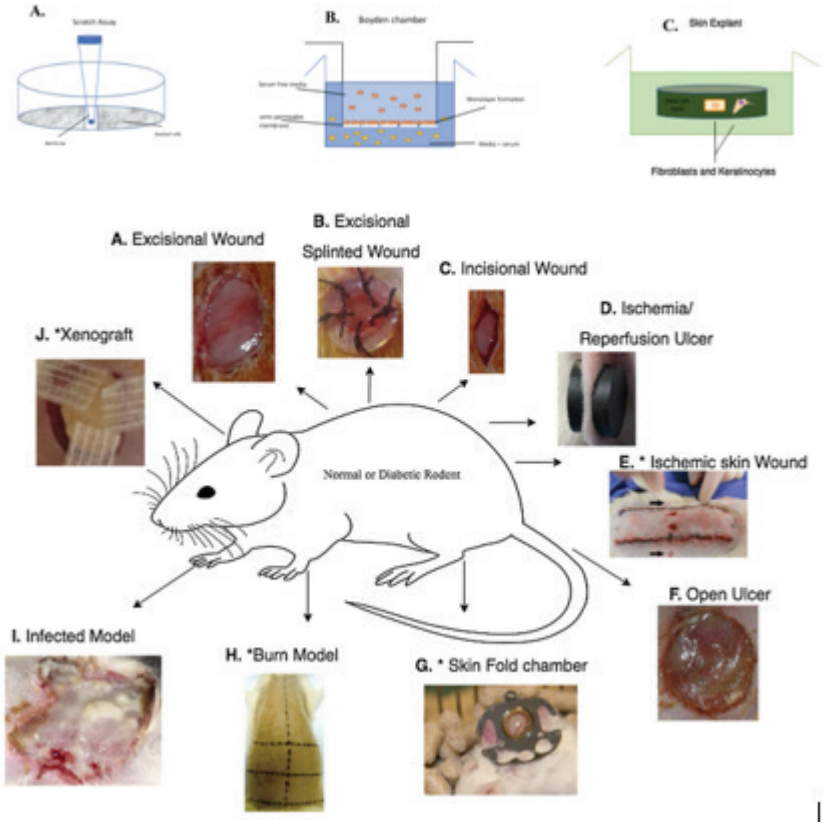

S-40
YARA PANSUMANI SIRASINDA GELİŞEN PROSEDÜREL AĞRININ YÖNETİMİNDE SANAL GERÇEKLİĞİN ETKİSİ: SİSTEMATİK İNCELEME

Hatice Öner Cengiz[1], Halit Cengiz[2]
[1]*Ankara Üniversitesi Hemşirelik Fakültesi, Hemşirelik Bölümü, Cerrahi Hastalıklar Hemşireliği Anabilim Dalı, Ankara*
[2]*Ankara Atatürk Sanatoryum Eğitim ve Araştırma Hastanesi,Ortopedi ve Travmatoloji Kliniği, Ankara*

Giriş: Yara ve yara bakım girişimlerine bağlı olarak ortaya çıkan ağrı, hastaların çoğunun yaşadığı subjektif olumsuz bir deneyimdir. Son yıllarda ağrının, yara iyileşmesi ve yaşam kalitesi üzerindeki negatif etkisine yönelik farkındalığın artması nedeniyle, farmakolojik girişimlerin yanı sıra farmakolojik olmayan yöntemlerin de kullanımının arttığı görülmektedir. Ağrının giderilmesine yönelik kullanılan nonfarmakolojik girişimlerden biri de Sanal Gerçeklik uygulamasıdır. Sanal gerçeklik, bireyi bir bilgisayar tarafından oluşturulan pozitif görsel ya da işitsel ortama odaklayarak, dikkat dağıtma yoluyla, bireyi acı veren duygulardan uzaklaştırabilen, hem sürükleyici hem de ilgi çekici psikoloji temelli bir yaklaşımdır.

Amaç: Bu çalışmanın amacı, yara pansumanı sırasında ortaya çıkan prosedürel ağrının yönetiminde sanal gerçekliğin etkisinin incelenmesidir.

Gereç-Yöntem: “virtual reality AND wound dressing”, “ virtual reality AND wound dressing AND pain”, “ virtual reality AND wound AND procedural pain” anahtar kelimeleri ile 2013-2023 tarihleri arasında PubMed, Sciencedirect, EBSCOhost veri tabanlarında yayımlanan araştırmalar incelendi. Anahtar kelimeler, PICOS bileşenleri doğrultusunda belirlendi. Veri tabanları araştırmacılardan ikisi tarafından, geliştirilen veri aracı doğrultusunda bağımsız olarak tarandı. Çıkarılan veriler yazar(lar)/yıl, ülke, çalışma türü, örneklem sayısı, çalışma populasyonu, uygulanan girişim, birincil sonuç/sonuç ölçütleri, ölçüm değerlendirme zamanı, sanal gerçeklik ortamı, kulaklık türü, etkileşim yöntemi ve sonuçları içermekteydi. Araştırmaların metodolojik kalite değerlendirmeleri Joanna Briggs Enstitüsü tarafından yayınlanan Eleştirel Değerlendirme Araçları doğrultusunda yapıldı.

Bulgular: Toplam 1188 çalışmaya ulaşıldı. Dahil etme kriterlerine uygun 5 çalışma incelendi. Çalışmalar, el yaralanması, hemoroidektomi, kronik yaraları olan stoma hastaları, keskin cerrahi debridman yapılan hastalar ve perianal apse drenajı uygulanan hastalar olmak üzere toplam 494 hastayla yapılmıştı. Çalışmalarda, çeşitli cihazlarla sağlanan sanal gerçeklik uygulamasının, hastaların ağrı, anksiyete, eğlence, memnuniyet ve fizyolojik parametreleri üzerindeki etkileri değerlendirilmişti. Çalışma sonuçları incelendiğinde, bir çalışmada pansuman değişimi sonrasındaki ağrı skorlarının, üç çalışmada ise pansuman değişimi sırasındaki ağrı skorlarının istatistiksel olarak anlamlı ölçüde düşük olduğu, bir çalışmada ise ağrı skorları arasında farkın anlamlı olmadığı görülmektedir.

Tartışma ve Sonuç: Yara türüne bakılmaksızın, yara pansumanı sırasında sanal gerçeklik uygulamasının, özellikle pansuman değişimi sırasındaki ağrının azalmasında etkili olduğu söylenebilir. Yara türüne göre, net bir kanıt sunabilmek için daha fazla klinik çalışmaya gereksinim vardır.

Anahtar Kelimeler: Ağrı, sanal gerçeklik, yara pansumanı

Sistematik İncelemeler ve Meta Analizler için Tercih Edilen Raporlama Öğeleri: PRISMA-P 2015'e göre çalışmanın akış şeması.

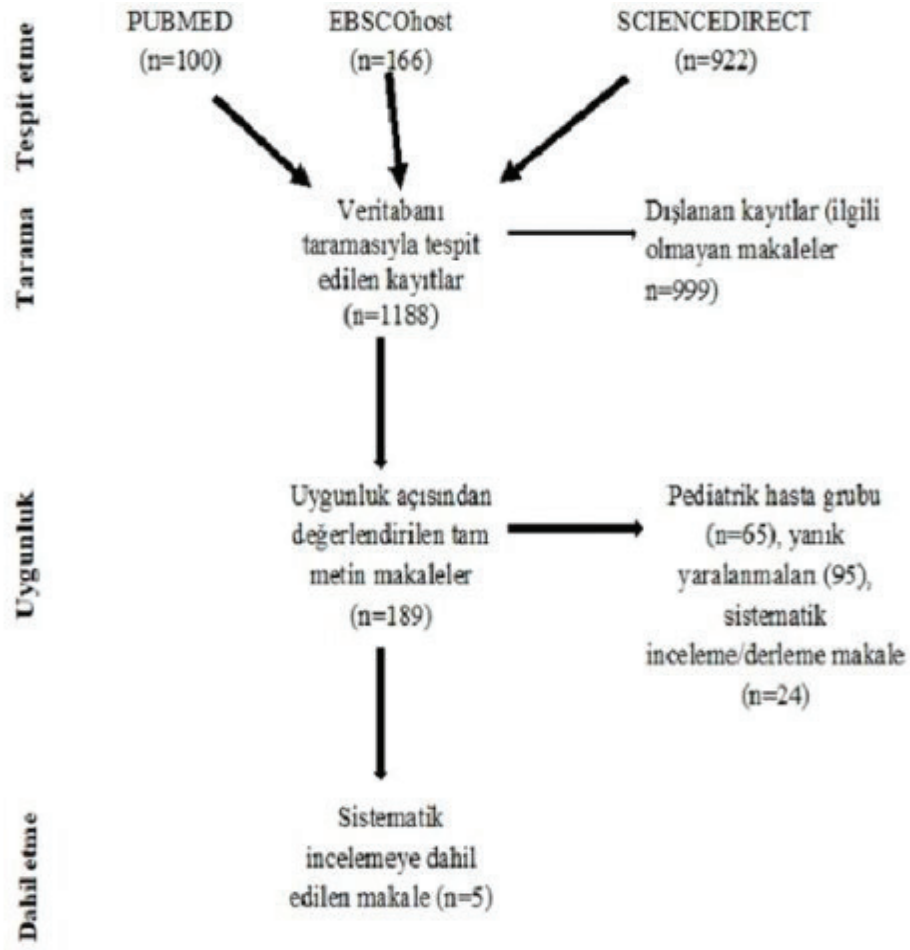

Şekil 1. Sistematik İncelemeler ve Meta Analizler için Tercih Edilen Raporlama Öğeleri: PRISMA-P 2015'e göre çalışmanın akış şeması.

Shamseer L, Moher D, Clarke M, Ghersi D, Liberati A, Petticrew M, Shekelle P, Stewart L, PRISMA-P Group'tan uyarlanmıştır. Sistematik inceleme ve meta-analiz protokolleri (PRISMA-P) 2015 için tercih edilen raporlama öğeleri: detaylandırma ve açıklama. BMJ. 2015 2 Ocak;349(Ocak02 1):g7647)

Sistematik İncelemeye Dahil Edilen Çalışmaların Özellikleri

Yazar, Yıl, Ülke	Çalışma türü/N	Çalışma populasyonu	Uygulama	Birincil Sonu /Sonuç ölçütleri	Ölçüm değerlendirme zamanı	Sanal gerçeklik ortamı, kulaklık türü, etkileşim yöntemi	Ana sonuçlar
Guo ve ark. 2014, Çin	RKÇ/98 hasta(49 hasta VR, 49 hasta kontrol grubu)	El yaralanması olan hastalar	Kontrol grubu: Pansuman tamamlanana kadar gözlerini kapatmaları ve rutin pansuman dinlenmesi sağlandı Deney grubu: Hastaların pansuman değişimi sırasında dikkatleri VR kullanılarak dağıtıldı. Hastalardan pansuman değişimi bitmeden 5 dakika boyunca 3 boyutlu film izlemeleri sağlandı.	Ağrı/ VAS ağrı skoru	Pansuman değişimi öncesi ve sonrası	VR cihazları, bir çift ultra yüksek çözünürlüklü 3D gözlük, kulaklık, fare ve bilgisayardan oluşmaktadır. Bu çalışmada gerçekçi 3 boyutlu 'Afanda' filmini kullanan özel görsel-işitsel ekipmanlardan faydalanılmıştır.	* Deney grubundaki hastaların pansuman değişimi sonrasındaki ağrı skorlarının istatistiksel olarak anlamlı düzeyde daha düşük olduğu belirlenmiştir.
Ding ve ark. 2019, Çin	RKÇ/182 (91 hasta VR, 91 hasta kontrol)	Milligan Morgan Hemoroidektomi sonrası pansuman değişimi	Kontrol grubu: Standart farmakolojik analjezik girişimi VR: Pansuman değişimi sırasında standart farmakolojik analjezik girişimine ek olarak VR uygulaması	Ağrı/ VAS ağrı skoru, Fizyolojik parametreler	Ameliyat sonrası ilk pansuman değişimi öncesinde, sırasında ve sonrasında	eMagin Z800 3DVISOR Başa Monte Ekran (eMagin Corporation, Hopewell Junction, NY, ABD) 40 görüş alanına sahip bir entegre ses sistemi ve bir FasTrakVR kontrol kutusu (HustlerVR Turf Equipment, Hesston KS, ABD) ile birlikte kullanıldı. Sanal dikkat dağıtma etkinliğini gerçekleştirmek için DellVR 650 Precision bilgisayarda çalışan Sürükleyici VR yazılımı Snow World sürüm 2.1 (Dell) kullanıldı	İki grup arasında pansuman değiştirme işlemi öncesi ve sonrası ortalama ağrı skorları açısından anlamlı bir fark yoktu. *İlk pansuman değişimi sırasında 5., 10., 15. ve 20. dakikada ağrı skorları, VR grubunda anlamlı derecede düşüktü. *Kalp hızı ve oksijen satürasyonu açısından iki grup arasında anlamlı farklılık yoktu.

de Araújo ve ark. 2021, Brazilya	Çapraz karşılaştırmalı, yarı deneysel/ 17	Altı haftayı aşan zorlu bir iyileşme süreci gösteren, genellikle ağrılı ve ağrının hafifletilmesinde karmaşıklık sunan kronik yaraları olan stomalı hastalar	Pansuman değişimi sırasında VR uygulaması	*Ağrı/ Yüz ağrı ölçeği ve VAS *Fizyolojik parametreler/ kalp hızı, sistolik ve diyastolik kan basıncı, vücut ısısı ve oksijen satürasyonu, *Davranışsal yönlerin değerlendirilmesi sesli işaretlerin varlığı veya yokluğu, tipik ağrılı yüz ifadesi, değişen vücut hareketi, koruyucu duruş ve ağrı konumu *Memnuniyet/5'li likert tipi ölçek *Rahatsızlık/5'li likert tipi ölçek	*Ağrı, pansuman uygulamasına başlamadan iki dakika önce, debridmandan sonra ve tüm prosedürün tamamlanmasından hemen sonra * Fizyolojik parametreler pansumanın başlamasından 60 saniye önce ve pansuman tamamlandıktan hemen sonra değerlendirildi.	Müdahale, üç boyutlu görüntü ve stereofonik ses üreten gözlükler, 2560 x 1440 çözünürlüklü iki ekrana sahip Oculus Go®, LCD paneller, aynı görüş alanına sahip lensler ve 3 boyutlu entegre mekansal ses kullanımıyla gerçekleştirildi.	*VR uygulanan hastaların pansuman değişimi sırasında ve sonrasında ağrı skorlarının ve kalp atım hızlarının daha düşük olduğu, *Katılımcılarda herhangi bir rahatsızlık yaratmadığı ve memnun oldukları, belirlenmiştir.
Park ve ark. 2023, ABD	RKÇ/25 (15 hasta VR, 10 hasta VR olmayan grup)	Keskin cerrahi yara debridmanı uygulanan hastalar (venöz staza bağlı bacak, Diyabetik ülser nedeniyle ayak, Cerrahi komplikasyon nedeniyle meme bölgesinde yarası bulunan hastalar)	VR grubu: İşlem öncesinde hastaların yaraları topikal lidokain ile temizlenip hazırlanırken VR gözlükleri verildi. Hiçbir hastaya enjeksiyonlu lokal anestezi uygulanmadı. VR olmayan grup: Yara kliniğinde toplanan verileri, tamamen uyanık lokal anestezi turnikesiz el ameliyatı (WALANT) sırasında gerçekleştirilen, benzer bir yöntem izlenerek yürütülen önceki bir VR çalışmasının (Hoxhallari ve ark. 2019) verileri. Bu gruba lokal anestezi uygulanmıştır	*Ağrı/VAS, *Anksiyete ve Eğlence skorları Likert ölçeği (0 = en az; 10 = en çok) kullanılarak toplandı.	Debridman öncesi, sırası ve sonrası	Kolayca bulunabilen ve ucuz teknolojiyi temsil eden bir Samsung (Seul, Kore Cumhuriyeti) Galaxy S7 ve kulaklıklarla birlikte bir Samsung Gear Sanal Gerçeklik kulaklığı kullandık. Donanım, araştırma ekibi tarafından YouTube'dan ücretsiz olarak temin edilebilen 360 derecelik görüş alanı medyasından seçilen bir oynatma listesiyle birleştirildi.	*Ağrı ve anksiyete puan skorları açısından anlamlı fark olmadığı, *VR grubunda eğlence puan ortalamalarının istatistiksel olarak anlamlı düzeyde yüksek olduğu saptanmıştır.

Zheng ve Liu 2023, Çin	RKÇ/172 (86 VR grubu, 86 kontrol grubu)	Perianal apsenin cerrahi drenajını takiben pansuman değişimi sırasında	VR grubu: VR distraksiyon ve analjezik uygulaması, Kontrol grubu: yalnızca analjezik uygulaması)	Ağrı/VAS Fizyolojik parametreler (Nabız sayısı (PR), oksijen satürasyonu (SaO2) *Hasta memnuniyeti	Ameliyattan sonraki ilk pansuman değişimi öncesinde, sırasında (pansuman değişiminden önce ve pansuman değişimi bitene kadar 5 dakika aralıklarla) ve sonrasında	VR sistemi, 101° görüş alanına sahip Pico G2 4K başa takılan ekran ve elde taşınan bir kumandadan oluşmaktadır. Her hasta, Pico G2 4K başa takılan ekran aracılığıyla filmlerin en sevdiği etkileyici 360° Cine-VR sahnesini izlemeyi seçebilmektedir.	*İlk pansuman değişimi sırasındaki 5, 10, 15 ve 20. Dakikada VR grubundaki hastaların ağrı skorlarının istatistiksel olarak anlamlı düzeyde daha düşük olduğu, * Pansuman değişimi öncesinde ve sonrasında ağrı skorları açısından anlamlı bir fark olmadığı, *Nabız hızları ve oksijen satürasyonu gruplar arasında anlamlı fark olmadığı, belirlendi.

S-41
TİP II DİYABETES MELLİTUS TANILI BİREYLERİN STATİK PEDOBAROGRAFİK ANALİZ SONUÇLARININ İNCELENMESİ

Nilgün Bek[1], Mustafa Sarı[1], Demet Öztürk[1], Osman Söyler[2]
[1]Lokman Hekim Üniversitesi Sağlık Bilimleri Fakültesi, Fizyoterapi ve Rehabilitasyon Bölümü, Ankara
[2]Lokman Hekim Üniversitesi Sağlık Bilimleri Enstitüsü, Fizyoterapi ve Rehabilitasyon Ana Bilim Dalı, Ankara

Amaç: Çalışmamızın amacı, Tip II Diyabetes Mellitus (T2DM) tanısı almış yetişkinlerin statik pedobarografik analizleri sonucunda elde edilen temas alanı, taşınan yük, ayak açısı ve ayak açısı ekseni verilerini ayak bölgeleri ve ekstremiteler açısından karşılaştırmaktır.

Gereç-Yöntem: Çalışmamız 2022-2023 yılları arasında gerçekleştirildi. Çalışmaya dahil edilme kriterleri; T2DM tanısı almış olmak ve çalışmaya katılmaya gönüllü olmaktı. Denge ve koordinasyon bozukluğuna yol açabilecek herhangi bir tanıya sahip, iletişim ve kooperasyon problemi olan bireyler çalışmadan dışlandı. Statik pedobarografik ölçümler için Diasu Yürüme Analizi Cihazı (Diasu, Sani Corparate via Giacomo Peroni 400 00131, Rome IT), elde edilen verilerin işlenmesi için ise Milletrix yazılım programı kullanıldı. Cihaz yardımıyla katılımcıların statik analiz sonuçları kaydedildi. Analiz sonucunda ön ayak temas alanı, arka ayak temas alanı, toplam temas alanı, ön ayak yükü, arka ayak yükü, toplam yük, ayak açısı ve ayak açısı ekseni verileri değerlendirildi. Kaydedilen veriler dominant-dominant olmayan ekstremiteler ve ön ayak-arka ayak açısından Wilcoxon testi kullanılarak karşılaştırıldı.

Bulgular: Dahil edilen 33 T2DM tanılı bireyin 13'ü kadın, 20'si erkekti. Katılımcıların yaş ortalaması 48,42 ± 19,70 yıl (en az: 32, en çok: 78) olarak hesaplandı. Statik değerlendirmede; dominant ekstremite ön ayak yükünün 23,37 ± 7,31 kg, dominant olmayan ekstremite ön ayak yükünün ise 17,77 ± 6,21 kg olduğu bulundu. Ekstremiteler karşılaştırıldığında, ön ayakta taşınan yükün dominant ekstremitede anlamlı olarak daha fazla olduğu görüldü ($p = 0,027$). Hem dominant ($p < 0,001$) hem de dominant olmayan ($p = 0,045$) ekstremitede ön ayağa kıyasla arka ayaktan daha fazla yük taşındığı saptandı. Ek olarak; arka ayak yükü, toplam yük, ayak açısı, ayak açısı ekseni ve temas alanları açısından her iki ekstremite arasında fark olmadığı bulundu ($p > 0,05$).

Sonuç: Diyabetik ayak yarasının oluşunun önlenebilmesi en az tedavisi kadar önemlidir. Bu nedenle hasta eğitimi, ayak bakımı ve kullanılan ayakkabılar T2DM'li bireyler için dikkate alınması gereken hususlardır. Çalışmamızdan elde edilen veriler ışığında; diyabetik bireylerde ayak yaralarının gelişmesini önleyebilmek için farklı yük dağılımına sahip ayak bölgelerinin daha detaylı incelenmesi ve yük dağılımı konusunda gerekli önlemlerin alınması gerektiği düşünüldü.

Anahtar Kelimeler: Diyabetes mellitus, diyabetik yara, yük

S-42
DİYABETİK AYAK YARALARINA KONSANTRE BÜYÜME FAKTÖRÜ (CGF) UYGULAMA İLE KLASİK PANSUMAN YÖNTEMLERİNİN KARŞILAŞTIRILMASI

Mert Bektaş, Alp Akman, Mehmet Yücens, Ahmet Fahir Demirkan
Pamukkale Üniversitesi Tıp Fakültesi, Ortopedi ve Travmatoloji Ana Bilim Dalı, Denizli

Giriş: Kronik ülsere diyabetik yaralar önemli bir sağlık sorunudur.Dünyada olduğu gibi ülkemizde de diabetes mellitus prevelansı her geçen gün artmaktadır.Diyabetik hastalarda rastlanan en önemli ve en sık komplikasyon,yüksek oranda amputasyon ile sonuçlanan ve uzun süre hastaneye yatışa neden olan ayak ülserleridir(1-3).Metabolik kontrol,yara bakımı,basınç azaltımı,debridman,nemli pansumanlar ve antibiyotikler diyabetik ayak ülserlerinin yönetimi için temel müdahalelerdir. Bunların yanı sıra epidermal büyüme faktörü(EGF),konsantre büyüme faktörü(CGF) gibi uygulamalar popülarite kazanmaya başlamıştır.Konsantre büyüme faktörünün (CGF) doku tamiri üzerine etkisine kısmen değinmiş az sayıda klinik çalışma mevcuttur.Çalışmamızın amacı diyabetik ülser tedavisinde konsantre büyüme faktörü (CGF) uygulamasının konvansiyonel pansuman tedavisine üstünlüğünü ortaya koymak ve bu konuda literatüre katkıda bulunmaktır. Gereç-Yöntem: Pamukkale Üniversitesi Hastanesinde diyabetik ayak yarası olan hastalar araştırmanın örneklemini oluşturmuştur. Tedavi protokolü, konvansiyonel yara pansumana ek olarak, haftada iki kez, 12 haftalık bir süre boyunca (veya ülser iyileşmesi durumunda daha az) CGF uygulamasından ve takibinden oluşmaktadır. Bulgular: Yara yeri çevresi değeri son işlem sonucunda Grup 1'de 364,28 ortalamayken Grup 2'de 755,66 ortalamaydı ve gruplar arasında istatistiksel olarak anlamlı bir farklılık vardı (p=0,033).Yara yeri alanı skorunda Grup 1 için işlem başlangıç skoru 113545,49 ortalamayken son işlemde 6574,70 ortalamaya düştü ve grup içi istatistiksel olarak anlamlı bir farklılık vardı (p=0,0001). Yara yeri çevresi skorunda Grup 1 için işlem başlangıç skoru 1111,97 ortalamayken son işlemde 364,28 ortalamaya düştü ve grup içi istatistiksel olarak anlamlı bir farklılık vardı (p=0,0001). Yara yeri uzunluğu skorunda Grup 1 için işlem başlangıç skoru 419,78 ortalamayken son işlemde 148,73 ortalamaya düştü ve grup içi istatistiksel olarak anlamlı bir farklılık vardı (p=0,0001). TARTIŞMA:CGF grubunda tedavi başlangıcından itibaren 4. işleme kadar hızlı yara boyutu küçülmesi görülürken 4-10. haftalar arasında literatürdeki gibi duraksama dönemine girildiği ve yara yeri boyutunda önemli bir değişiklik izlenmediği görülmüş olup 10. işlemden itibaren ise yara yerinde hızla iyileşme izlendiği görüldü.Sonuç: Diyabetik ayak ülserlerinde yaranın tamamen kapanmasını sağlamada standart bakımdan daha etkili bir işlem prosedürü olarak CGF'yi kullandık.Hastaların yara yeri alanı,çevresi ve uzunluğunda CGF ile tedavide 4. işleme kadar belirgin iyileşme görülürken 4-10. işlemler arasında klinik olarak duraksama süresinin olduğunu gördük.CGF'nin diyabetik ayak ülserinde kullanımının yara yeri iyileşmesini hızlandırdığını ve tedavi yöntemi olarak güvenle kullanılabilecek maliyeti düşük bir tedavi seçeneği olduğunu düşünüyoruz.

Anahtar Kelimeler: Diyabetik Ayak, Büyüme Faktörü, Diabetes Mellitus

CGF jeli elde edilmesi ve uygulaması

S-43
EPİDERMAL BÜYÜME FAKTÖRÜ' NÜN DİYABETİK AYAK ÜLSERLERİNDE ROLÜ VE TOPİKAL KULLANIMI

Ahmet Orak[1], Ayşe Sena Yumbul Kardaş[2], Selin Gamze Sümen[2], Berkay Canbaz[1], Çağla Çiçek[1], Gaye Filinte[1]
[1]Kartal Dr. Lütfi Kırdar Şehir Hastanesi, Plastik, Rekonstrüktif ve Estetik Cerrahi Kliniği, İstanbul
[2]Kartal Dr. Lütfi Kırdar Şehir Hastanesi, Sualtı Hekimliği ve Hiperbarik Tıp Kliniği, İstanbul

Diyabet, kandaki şeker düzeylerinin yüksekliğiyle sebat eden kronik metabolik bir hastalıktır ve dünya çapında milyonlarca insanı etkilemektedir. Diyabetin en önemli komplikasyonlarından biri olan diyabetik ayak ülserleri uzun süreler devam etmekte olup enfeksiyonlara, uzun süreli hastane yatışlarına ve hatta ekstremite amputasyonlarına yol açabilmektedir. Diyabetik ayak ülserlerinde iyileşme sürecini yönetmek ve hızlandırmak tıbbi araştırmaların son dönemlerde ana odağı haline gelmiştir. Son yıllarda çalışmaların ana odağı haline gelen Epidermal Büyüme Faktörü (EGF) vücutta yara iyileşmesinde önemli rol almaktadır. Epidermal Büyüme Faktörü genel olarak hücre proliferasyonu, anjiyogenez, migrasyon ve antiinflamatuar özellikleri olan bir proteindir. Bu çalışmada EGF'nin diyabetik yaralar bağlamında terapötik bir ajan olarak potansiyelini etki mekanizmalarıyla klinik uygulamalarıyla anlatılması ve kar zarar oranınının hesaplanması planlanmıştır.
Bu çalışmamızda 2021-2023 yılları arasında 40 ve 65 yaşlar arasında uzun süredir çeşitli topikal uygulamalar ve cerrahiler sonrasında devam eden kontrolsüz 35 diyabet hastasının EGF kullanımı sonrasındaki doku defektlerindeki değişimler ele alındı. Çalışma, bir kısmı cerrahiyi kabul etmemiş, bir kısmı cerrahiye rağmen iyileşme göstermemiş ve bir kısmı da cerrahi sırasında ve cerrahi sonrasında oluşabilecek riskli komplikasyonlara sebep olabilecek komorbiditeleri bulunan hastalardan oluşmaktadır. Hastaların doku defektleri Wagner klasifikasyonuna göre seviye 1 ve 2 arasında değişmektedir. Bu hastaların klinik ve demografik bulguları tablo olarak oluşturuldu. Tedaviye devam etme ve bırakma durumları değerlendirildi. Hastaların tümünde yaklaşık olarak %29 oranında küçülme saptandı. Hastaların 1 ila 3 ay arasında değişen takiplerinde EGF'in düzenli kullanımı sonrasında ilk 1-2 hafta içerisinde granülasyon dokusunun oluştuğu görüldü. Bununla birlikte birden çok opere olan hastaların EGF ile birlikte opere edilmesi sonrasında doku defektlerinin küçüldüğü görüldü. Bu da epidermal büyüme faktörünün cerrahi ile birlikte kullanılabileceğini göstermektedir.
Yeni bir biyomoleküler ajan olan EGF'nin diyabetik hastalarda doku defektinin kapanmasında çok etkili olduğu göstermektedir. EGF'nin cerrahiye kıyasla invaziv olmaması ve bununla birlikte komplikasyonun az olması ve girişim ihtiyacının olmaması EGF' yi cerrahiye kıyasla daha cazip hale getirmektedir. Sonuç olarak EGF kronik iyileşmeyen diyabetik doku defektlerinde kendisini çok güçlü bir alternatif olarak göstermekte ve hastaların hayat kalitesini arttırmaktadır.

Anahtar Kelimeler: diyabetik ayak ülseri, epidermal büyüme faktörü, topikal uygulama

EGF' nin 5 haftalık topikal kullanımı

2 yıldır diyabetik ayak ülseri olan hasta 5 haftalık egf'nin topikal kullanımı sonrasında ülserinini tamemen iyileştiği görüldü. 6 aylık takiplerinde yeni bir ülser gelişimi görülmedi.

S-44
METABOLİK SENDROM TANISI ALMIŞ PREDİYABETLİ, TİP 2 DİYABETLİ VE SAĞLIKLI BİREYLER ARASINDA ALT EKSTREMİTE EKLEM HAREKET AÇIKLIĞININ KARŞILAŞTIRILMASI

Halit Sarıkaya[1], Banu Ünver[2], Nilgün Bek[2]
[1]*Özel Bayaroğulları Özel Eğitim ve Rehabilitasyon Merkezi, Ankara*
[2]*Lokman Hekim Üniversitesi, Sağlık Bilimleri Fakültesi, Fizyoterapi ve Rehabilitasyon Bölümü, Ankara*

Amaç: Çalışmanın amacı, metabolik sendrom (MetS) tanısı almış prediyabetli, Tip 2 diyabetli ve sağlıklı bireyler arasında kalça, diz, ayak bileği ve ayağın eklem hareket açıklığını karşılaştırmaktı.

Yöntem: Çalışmaya yaşları 45-65 arasında 25 MetS tanısı almış Tip 2 diyabetli birey, 25 MetS tanısı almış prediyabetli birey ve 25 sağlıklı birey olmak üzere 75 birey dahil edildi. Çalışmaya katılan tüm bireylerin demografik bilgiler kapsamında yaş, cinsiyet, boy uzunluğu, vücut ağırlığı ve vücut kütle indeksi kaydedildi. Tüm bireylerin kalça, diz, ayak bileği eklemlerinin hareket açıklığı universal gonyometre ile ölçüldü ve gruplar arasında karşılaştırıldı.

Bulgular: MetS tanısı almış prediyabetli grup, MetS tanısı almış Tip 2 diyabetli grup ve sağlıklı grup karşılaştırıldığında kalça, diz, ayak bileği ve ayağın eklem hareket açıklıkları arasında anlamlı fark olduğu bulundu ($p<0,001$). Yapılan ikili karşılaştırmaların sonuçlarına bakıldığında; MetS tanısı almış prediyabetli grubun sağlıklı gruba göre ve Tip 2 diyabetli grubun prediyabetli gruba göre alt ekstremite eklem hareket açıklığının azalmış olduğu görüldü.

Tartışma: MetS tanısı almış prediyabetli ve Tip 2 diyabetli bireylerin alt ekstremite eklem hareket açıklığının azaldığı, diyabetin gelişmesinden önce de MetS'in alt ekstremite eklem hareket açıklığında yetersizliğe neden olduğu ve diyabet ortaya çıktıktan sonra da bu yetersizliğin arttığı ortaya koyuldu. Diyabetik bireylerde azalmış alt ekstremite eklem hareket açıklığının yürüyüşü ve plantar basınç dağılımını etkilediği, özellikle ayak bileği ve ayakta yetersiz eklem hareket açıklığının artmış maksimum plantar basınçlarla ilişkili olduğu bilinmektedir. Artmış plantar basınçlar, diyabetik bireylerde plantar ülser oluşunda önemli bir faktördür. Sonuçlarımız, MetS'li bireylerde, özellikle diyabetin olduğu durumlarda, alt ekstremite eklem hareket açıklığının klinikte değerlendirilmesinin, altında yatan nedenlerin belirlenmesinin ve tedavi programlarında eklem mobilitesini arttırıcı uygulamalara yer verilmesinin ülser oluşumunu önlemek için önemli olabileceğini göstermektedir.

Anahtar Kelimeler: Diyabet, eklem hareket açıklığı, metabolik sendrom

S-45
DİYABETİK AYAK ÜLSERLERİNDE TRANSKUTAN OKSİMETRİ ÖLÇÜMÜNÜN YARA İYİLEŞMESİNİ ÖNGÖRMEDE ROLÜ

Uzeyir İsmayilov[1], Vugar Fattah Pur[2]
[1]*Innovativ Vascular and Podiatric Center, "Istanbul NS" Clinic, Baku, Azerbaijan*
[2]*Department of Surgery, Azerbaijan State Advanced Training Institute for Doctors named by A. Aliyev, Baku, Azerbaijan*

Giriş: Transkütanöz oksijen ölçümü (TcPO2), ayak ülserlerinin sonuçlarını tahmin etmek için kullanılabilen, doğrudan lokal kutanöz mikrosirkülasyonun değerlendirilmesine yönelik invaziv olmayan bir yöntemdir. Ayrıca, seçilmiş hastalarda optimal amputasyon düzeylerini belirlemek, klinik ilerlemeyi izlemek ve terapötik etkinliği değerlendirmek için de yararlıdır. Ancak, hastaların TcPO2 ve yara iyileşmesi için ortalama değerler ve kesme noktası araştırmaları iyi tanımlanmamıştır. Bu çalışmanın amacı, diyabetik ayak ülseri olan hastalarda TcPO2 ölçümünün yara iyileşmesinde rolünü değerlendirmektir.

Yöntemler: Çalışmaya dahil edilen 59 hastaya ayak sırtından TcPO2 ölçümü yapıldı. Hastalar klinik sonuçlara göre 3 gruba ayrıldı: (1) tam iyileşen ülserler, (2) kısmi iyileşen ülserler ve (3) iyileşmeyen ülserler. TcPO2 değerlendirildi ve diyabetik ayak ülseri iyileşmesini öngörmek için kesme noktaları hesaplandı.

Bulgular: 38 hasta tam iyileşti, 6 hasta kısmi iyileşme yaşadı ve 15 hasta iyileşme göstermedi. Ortalama TcPO2 seviyeleri, tam iyileşmiş ülserlerde (32±10 mmHg), kısmi iyileşme grubu (30±7 mmHg) ve iyileşmeyen grup (15±12 mmHg) ile karşılaştırıldığında anlamlı olarak daha yüksekti ($p<0,001$). TcPO2 <=20 mmHg olan tüm hastalar iyileşmedi veya ayak ülserlerinde kötüleşme yaşadı. Buna karşılık, TcPO2>= 35 mmHg olan tüm hastalarda yara kapanması sağlandı. ROC analizinde ülser iyileşmesini öngörmek için en iyi eşik olarak 25 mmHg'lik bir kesme noktası değeri saptandı; bu kesme noktası kullanılarak eğrinin altındaki alan 0,838 idi (%95 GA: 0,700-0,976). TxPO2 için duyarlılık, özgüllük, pozitif öngörü değeri ve negatif öngörü değeri sırasıyla %88.6, %82.4, %90.7 ve %72.2 idi.

Sonuç: Çalışmamızda TcPO2>= 35 mmHg, diyabetik ayak ülseri iyileşmesi ile ilişkili olup, TcPO2 <= 20 mmHg, yara iyileşmesindeki başarısızlıkla ilişkilendirildi. Bununla birlikte, 25 mmHg'lik bir kesme noktasının diyabetik ayak ülseri iyileşmesini iyi tahmin ettiği ortaya konuldu.

Anahtar Kelimeler: diyabetik ayak

S-46
HİPERBARİK OKSİJEN İLE TOPİKAL OKSİJENİZE HEMOGLOBİN KOMBİNASYONUNUN İYİLEŞMESİ ZOR SLAFLI YARALARDA ETKİNLİĞİ

Levent Demir[1], Murat Kahraman[2], Sena Aslan[3]
[1]Kayseri Şehir Eğitim ve Araştırma Hastanesi, Sualtı Hekimliği ve Hiperbarik Tıp
[2]Kayseri Şehir Eğitim ve Araştırma Hastanesi, Ortopedi ve Travmatoloji
[3]Kayseri Şehir Eğitim ve Araştırma Hastanesi, Podoloji

Giriş: Oksijen yara iyileşmesi için kritik öneme sahiptir ve yara iyileşme süreçlerinin her aşamasında rolü vardır. Topikal oksijenize hemoglobin, atmosferdeki oksijeni bağlayıp, yara yatağına taşıyarak yarada oksijenin kullanılabilirliğini arttırmaktadır. Hiperbarik oksijen yarada hiperoksi sağlamanın yanında dolaşımdaki kök hücreleri harekete geçirir, nötrofil bakteriyel öldürme aktivitesini arttırır, yara iyileşmesini destekleyen birçok büyüme faktörünü arttırır, ödemi ve inflamasyonu azaltır, neovaskülerizasyonu arttırır. Bu çalışmada hem sistemik hem de lokal oksijen tedavilerinin kombinasyonunun etkinliğini ortaya koymak amaçlanmıştır.

Materyal-Metod: Çalışmaya Kayseri Şehir Hastanesi'nde 01.06.2022-01.09.2023 tarihleri arasında takip edilen kırk iki hasta dahil edildi. On altı hafta boyunca takip edilen, standart tedavi ve hiperbarik oksijen ile topikal oksijenize hemoglobin uygulanan yirmi bir hasta ile, sadece standart tedavi uygulanan yirmi bir hastanın tedavi sonuçları karşılaştırıldı. Parametrik veriler student t testi, parametrik olmayan veriler Mann-Whitney testi kullanılarak analiz edildi.

Bulgular: Oksijen tedavisi grubunda on dört erkek yedi kadın var iken, standart tedavi grubunda on yedi erkek dört kadın vardı ($p<0,05$). Oksijen tedavisi grubunun yaş ortalaması 65,7±6,1 iken standart tedavi grubunun yaş ortalaması 62,9±8,3 du($p<0,05$). Oksijen tedavisi grubunda on altı haftanın sonunda %85,7 tam iyileşme saptanırken, standart tedavi grubunda %52,4 tam iyileşme saptandı. Aradaki fark istatistiksel olarak anlamlıydı(p:0,021). Hastalarda önemli bir yan etki saptanmadı.

Sonuç: Kronik yara tedavilerinde en çok zorlanılan, revskülerizasyon yapılamayan ya da revaskülerizasyona rağmen yeterli dolaşım sağlanamayan iskemik, nöro-iskemik ya da debridmanla giderilemeyen-yineleyen slaflı yaralar olmaktadır. Bu kronik yaralar karmaşık nedenlere sahiptir, tedavileri çok uzun sürer, maliyetlidir, hemen hemen hiçbir tedaviye yanıt vermezler ve sıklıkla ekstremite kaybına neden olurlar. Topikal oksijen tedavisinin maliyet etkinliği birçok çalışmada gösterilmiştir. Hiperbarik oksijen ise bizim ülkemizde Avrupa ve Amerika'ya kıyasla çok ucuz bir tedavidir. Çalışmamız literatürde sistemik ve lokal oksijen tedavilerini kombine eden ilk çalışmadır. Hiperbarik oksijeni hastanın günde iki saat alabildiğini düşünürsek, topikal hemoglobin spreyi kombinasyonunu yarada daha uzun süre oksijenlenme sağlayabilir. Böylece hastalar oksijenin hem sistemik hem de topikal kazançlarından yararlanırlar. Biz hiperbarik oksijen tedavisine topikal hemoglobin spreyinin eklenmesiyle bu zor yaralarda standart tedaviye oranla çok daha hızlı iyileşme ve daha yüksek iyileşme oranı sağlanabileceğini düşünmekteyiz.

Anahtar Kelimeler: Hiperbarik oksijen

Kombine oksijen tedavisi ile kapanan dirençli yara

S-47
N-ASETİLSİSTEİN VE HİPERBARİK OKSİJEN TEDAVİSİNİN AKUT NÖROPATİ ÜZERİNE ETKİSİ

Rana Kapukaya[1], Vahid Battal Erdal[2]
[1]*Sbü Adana Tıp Fakültesi Şehir Eğitim ve Araştırma Hastanesi Plastik Cerrahi Servisi*
[2]*Sbü Adana Şehir Eğitim ve Araştırma Hastanesi Ortopedi ve Travmatoloji Servisi*

Amaç: Ülkemizde 6 şubat 2023 tarihinde meydana gelen deprem felaketinde yaralanan vatandaşlarımızda gelişen nöropati tedavi protokolümüzü ve sonuçlarını paylaşmayı amaçladık

Gereç-Yöntem: Kurtarılma zamanı ne olursa olsun, enkazdan kurtarılıp 2. Basamak tanı tedavi merkezimize ulaştırılmış, nöropatisi mevcut olan hastalar ilgili bölümler tarafından değerlendirildi. Kontrendikasyon olmadığına karar verilen hastalara: Nasetilsistein(NAS), hiperbarik oksijen tedavisi(HBOT) uygulandı.Nasetilsistein günde tek doz, ortlama 7 gün(min 3- max 9 gün), 300 mg/oral olarak verildi.Hiperbarik oksijen tedavisi, 3. Basamak tanı ve tedavi merkezinde yaşlara göre ayrılmış gruplarda, uygun basınç (max 2 bar) altında, günlük tek seans 2 saat), ortalama 10 gün(min 7-max 14) uygulandı. Yaralanma omuz ve spinal seviyede özel korse ve bandaj uygulama yapıldı. Ekstremitede ve ezilme sendromu eşlik ediyorsa atel uygulama ve elevasyon uygulandı.

Bulgular: Toplamda 15 hasta tedavi edildi. Hastaların yaş ortalaması 33,02 (min 9- max 54) olup, 18 i kadın, 12 si erkek idi. Kurtarılma zamanı ortalama 28,02 saat(min 18 saat-max 36 saat) idi. Hastaların 13' ünde ezilme sendromu mevcut idi. On üç hastada birden fazla ekstremite etkilenmişti. Nöropati brakiyal pleksus(n:2), median sinir(n:4), ulnar sinir(n:4), siyatik sinir(n: 2), paroneal sinir(n:8), lumbosacral seviyede spinal injury(n:1) etkilenmesi şeklindeydi. Hastalar ortalama 18 gün(min 14-max 30) yatarak takip edildi. Hastaların taburculuk veya transfer edilmeden önceki değerlendirmelerinde: 8 hastada ekstremite hareketlerinde artış ve belirgin ağrı azalması mevcut idi. Spinal injury nedeniyle takip edilen hastada hissizlik hissi, seviyesi, derinliği değişmedi. Tam iyileşme, brakiyal pleksus ve paroneal sinir etkilenmesi olan 3 hastada sağlandı. Üç hastada ekstremite hareketlerinde düzelme olmasa da ağrı hissinde azalma tarif edildi.

Tartışma: Periferik sinir hasarı, afet durumlarında, uzun süre bası altında kalma, hareketsiz kalma, kurtarılma anında olabilecek travmatik durumlar nedeniyle gelişmiş olabilir. Deneysel ve klinik çalışmalarda NAS nöroprotektif, antioksidan etkileri bilinen, nöropatik ağrıda başarılı sonuçları kanıtlanmıştır. Akut durumlarda gelişen nöropati tedavisinde HBOT başarılı sonuçları bildirilmiştir. Bu protokol ile periferik sinir hasarı olan hastaların %53 ünde kısa sürede tatmin edici klinik iyileşme gözlendi.

Sonuç: Afet gibi akut yaralanmaların geliştiği durumlarda ilk tedavi çok önemlidir.Kalıcı nöropati nedeniyle uzun süre yapılacak rehabilitasyon ve ilaç tedavileri yerine akut olarak uygulanacak HBOT ve NAS daha başarılı olduğunu düşünüyoruz.Ancak bu konuda kesin sonuçlara ulaşabilmek için geniş serili, karşılaştırmalı çalışmalara ihtiyaç var.

Anahtar Kelimeler: N-Asetisistein, Hiperbarik oksijen, akut nöropati

S-48
SKAR ALTINA NANOFAT YAĞ ENJEKSİYONU İLE MİKROİĞNELEME-DERMAROLLER IŞLEMI KOMBINE UYGULAMASININ SKAR İYİLEŞMESİ ÜZERİNE ETKİLERİ

Harun Karaduman, Abdullah Dinçgözoğlu, Mehmet Bekerecioğlu
Kahramanmaraş Sütçü İmam Üniversitesi Tıp Fakültesi, Plastik Rekonstrüktif ve Estetik Cerrahi Anabilim Dalı, Kahramanmaraş

Amaç: Cerrahi işlemler, travma, yanık vb. durumlara yanıt olarak cilt onarımı atrofik skar, keloid, hipertrofik skar gibi istenmeyen skar dokusu işle sonuçlanabilir. Bu skarlar kozmetik ve fonksiyonel sorunlara yol açabilir. Skar dokusunu iyileştirmek skar altına nanofat enjeksiyonu ve skar üzerine mikroiğlenemeyi kombine şekilde yaparak; bu kombinasyonun etkinliğini araştırmak amaçlanmıştır.

Yöntem: Vücutta oluşmuş ve üzerinden en az 6 ay geçmiş skar dokusu olan hastalar değerlendirmeye alındı. Skarlar ameliyat öncesi fotoğrafladı ve şikayetler kaydedildi. Genel anestezi altında ince kanulle yağ alma işlemi yapıldı. Toplanan lipaspirat serbest süzüldü, yağ hücresinin küçük çaplı luer-lock konektörler aracılığıyla mekanik olarak parçalanarak Nanofat elde etme işlemi yapıldı. Elde edilen nanofat 22 nolu iğne uçlu enjektör ile skar altına ince bir tabaka oluşturana kadar verildi. Yeterli nanofat enjeksiyonu sonrası dermoroller ile bütün yönlere hareket ettirilerek skar üzerinde ince noktasal kanamalar olana kadar uygulandı. Ameliyat sonrası 3. Ve 6. Aylarda skar skalası ile iyileşme ve hasta şikayetleri değerlendirildi.

Bulgular: Kliniğimizde 2018-2023 yılları arasında toplam 38 hasta; 24 kadın, 14 erkek. Yaş aralığı 13-48 yaş arası. İşlem sonrası, 3 ve 6. ayda skar skalası ile iyileşme ve hasta şikayetleri değerlendirildi.

Sonuç: Nanofat, bir emülsifikasyon işlemi yoluyla olgun adipositlerin mekanik olarak yok edilmesiyle elde edilen sıvı bir yağ dokusu türevidir. nanofat, hücre içi hormonlar ve sitokinler ile birlikte stromal vasküler fraksiyonun bir yoğunlaşmasıdır. Uygulaması rejeneratif amaçlara hizmet eder, nanofat otolog yağ aşılama teknolojisi ile elde edilir. Doku dolgusu olarak kullanılabilir ve doku rejenerasyonunu ve dermal gençleşmeyi destekler. Yüksek konsantrasyonda büyüme faktörleri ve özellikle proanjiyojenik faktörler dermis kalınlığını arttırır ve neovaskülarizasyonu teşvik eder. Çalışmalar, nanoyağdaki tüm olgun adipositlerin yok edildiğini göstermiştir. Mikro iğneleme, skar dokusunu birbirine bağlayan dermal kolajeni düzenlemek için steril mikro iğneler kullanılarak tekrarlayan cilt delmeyi içeren minimal invaziv bir teknolojidir. Mikro iğneleme, kontrollü dermal hasar hedefiyle giderek daha popüler hale gelen minimal invaziv bir yüzey yenileme prosedürüdür. Klinik olarak noktasal tekdüze kanama görülene kadar devam edilebilir ve bu işlem sonrası cildin tedavi edilen bölgelerinin yenilenmesini uyarır. Skar iyileştirmede nanofat ile birlikte mikroiğneleme-dermaroller kullanılması tedavi etkinliği sağlıyarak tedavi protokolünde yer alabilir

Anahtar Kelimeler: Skar, Nanofat, Dermaroller

Hipertrofik Skar

POSTER BİLDİRİLER

P-01
PEDİYATRİK İNTRAVENÖZ TEDAVİ KOMPLİKASYONLARINDA NEKROZLU YARA YÖNETİMİ: BİR OLGU SUNUMU VE TEDAVİ YAKLAŞIMI

Ceyhan Şahin, Mehmet Arpacık
Sağlık Bilimleri Üniversitesi, Ümraniye Eğitim ve Araştırma Hastanesi, Çocuk Yanık Merkezi

Giriş: Pediyatrik hastalarda intravenöz (IV) tedavi sırasında meydana gelen komplikasyonlar, damar dışına sızan sıvının neden olduğu doku ödemi, yanık, nekroz ve ekstremite kaybı gibi ciddi sonuçlar doğurabilir. Bu komplikasyonların en yaygın nedenleri arasında yüksek konsantrasyonlu dekstroz içeren sıvılar, kalsiyum ve sodyum bikarbonat çözeltileri yer almaktadır. Alkali özelliklere sahip olan bikarbonat, likfaksiyon nekrozu oluşturarak daha geniş ve derin yanıklara yol açabilir. Bu tür yanıkların etkisi altında, yara bölgesinde kahverengimsi, yumuşak ve jelatinöz bir doku tabakası olan eskar oluşabilir. Bu tür hastalarda yapılan agresif eskarektomi ve debridman işlemleri, damarlar, sinirler ve tendonlarda zarara yol açabileceğinden dikkatli bir şekilde uygulanmalıdır. Bu çalışmada, bikarbonat ekstravazasyonuna bağlı olarak bacak ve ayağında geniş ve derin nekroz gelişen 40 günlük bir hastanın tedavi sürecini ve yara bakımını anlatmayı amaçladık.

Olgu: Konjenital kalp hastalığına bağlı olarak postnatal 5. günde opere edilen hastanın yoğun bakım takibinde, sağ ayakta IV kateterden NaHCO3 infüzyonu sonrasında kızarıklık ve ödem görüldüğü tespit edilmiş ancak lokal pansumanlarla tedavi edilmeye çalışmış. Kliniğimize post-operatif 35. günde sağ ayakta görünen nekrotik yara nedeniyle danışılan hastaya mekanik debridman ile tedavi başlanmıştır. Mekanik debridman sırasında yaranın derinliğinin vasküler yapılar, sinirler ve tendonlara kadar ulaştığı gözlenmiştir. Bu nedenle kısmi eskarektomi ve debritman uygulanmış ve enzimatik debridman tedavisi eklenmiştir. Günlük olarak hipokloröz asit ile dezenfekte edilen yaraya, bakteriyel kolajenaz ve hyaluronik asit içeren bir merhem uygulanmış, ardından tül gras ile kapatılmıştır. Doku dolaşımının yetersiz olduğu görüldüğünde ise hiperbarik oksijen tedavisi de uygulanmıştır. Tedavi sonucunda yara tamamen nekrotik dokulardan temizlenmiş, granülasyon dokusu gelişmiş ve greftleme için hazır hale gelinmiştir. Yapay dermis iskeleti uygulanarak greftleme yapılan hasta taburcu edilmiştir (Resim 1 tedavi aşamalarını göstermektedir).

Tartışma ve Sonuç: Çalışmamızda mekanik ve enzimatik debridman, hipokloröz asit dezenfeksiyonu, hiperbarik oksijen tedavisi ve yapay dermis iskeleti gibi yöntemlerin başarılı bir şekilde kullanımının sonuçları vurgulanmıştır. Pediyatrik hastaların tedavi süreçlerinde, yüksek konsantrasyonlu dekstrozlu sıvılar ve bikarbonat gibi çözeltiler kullanılırken damaryolu takibi son derece önemlidir. Özellikle yenidoğan hastalarında cilt altı dokusunun erişkin hastalara göre az olması nedeniyle bu ekstravasyonlar hızlıca derin dokulara ulaşabilmektedir. Bu yüzden hızlı ve etkili bir tedavi için multidisipliner bir yaklaşımın gerekli olduğunu düşünmekteyiz.

Anahtar Kelimeler: debridman, nekroz, sodyum bikarbonat

Resim 1

Tedavi aşamaları resimde gösterilmektedir

P-02
TRAVMATİK YARASI OLAN HASTADA YARA TEDAVİSİ VE HEMŞİRELİK BAKIMI

Fatma Nur Çengel
İstanbul Başakşehir Çam ve Sakura Şehir Hastanesi, İstanbul

Giriş: Travma tüm dünyada en sık görülen ölüm ve sakatlık nedenleri arasında gösterilmektedir (1,2). Özellikle gelişmiş ülkelerde meydana gelen ölümlerin en önemli nedenlerinden biridir. DSÖ verilerine göre tüm dünyada her yıl 5 milyondan fazla kişi yaralanma nedeni ile yaşamını kaybetmektedir (3). 2000 yılında, travmatik yaralanmalar, küresel ölümlerin %11'inden ve engelli yaşam yıllarının %13'ünden sorumlu tutulmuştur. Yaralanma ve travmalar, kalıcı sakatlıklara ve iş gücü kayıplarına neden olmakta, sağlık harcamalarını da önemli ölçüde artırmaktadır (4). Amaç: Ülkemizde yaşanan deprem felaketi sonu hastanemize getirilen travmatik yarası olan hastada izlediğimiz tedavi planının sonuçlarının paylaşılması.

Bulgular: 6 Şubat depreminde 84 saat enkaz altında kalan ve yaralanma sonrası tüm vücut travması olan 7 yaşında A.A. isimli hastanın kısa süreli arrest öyküsü ile acil servise getirilmesi sonucu çocuk yoğun bakıma yatışı yapılmıştır. Öyküsünde hiçbir kronik hastalığı olmayan sağ bacağı ampute edilen hasta önce entübe daha sonra trakeostomize takip edilmiştir.

Metod: Öncelikle hastanın sacrum bölgesinde var olan yarası günlük olarak poliheksanid ile temizlendikten sonra sarı alanlara otolitik debritman yapılmış, kırmızı alanlara epitelizasyonu destekleyici ürünler kullanılmış ve ıslak pansuman ile yara kapatılmıştır. Yara fibrinli dokulardan temizlendikten sonra kaviteli alan günlük olarak aljinat ile doldurulmuştur.

Sonuç: Hastanın yaklaşık 1.5 aylık takibi sonucunda yara bölgesi iyileşmiştir. Kaviteli alan gözle görülür şekilde kapanmıştır.

Anahtar Kelimeler: Hemşirelik Bakımı, Travmatik Yara, Yara Bakımı

Travmatik Yara

P-03
DİYABETİK BİR ERKEKTE METATARSOFALANGEAL OSTEOMİYELİTE YAKLAŞIM: OLGU SUNUMU

Ismayil Asgarov[1], Vugar Fattah Pur[2], Nazim Kasimov[2], Nubar Ismayilova[1]
[1]*Innovativ Vascular and Podiatric Center, "Istanbul NS" Clinic, Baku, Azerbaijan*
[2]*Department of Surgery, Azerbaijan State Advanced Training Institute for Doctors named by A. Aliyev, Baku, Azerbaijan*

Giriş: Diyabetik ayak enfeksiyonlarının ana belirtilerinden biri osteomiyelittir. Osteomyelit, orta derecede bulaşıcı süreçlerin %10-15'inde, ciddi enfeksiyonların ise %50'sinde mevcuttur. Bu çalışmada osteomiyelit nedeniyle parmak amputasyonu önerilen metatars rezeksiyonu sonrası amputasyon yapılmadan iyileşen bir hastayı tartışacağız.

Olgu: 06.10.2022 tarihinde sağ ayağın plantar yüzeyinde kronik, diyabetik, nöropatik, pürülan-nekrotik yarası olan 57 yaşında erkek hastaya başvuruldu. Yaranın alt kısmından 3 ve 4 parmakların metatarso-falangeal eklemleri açığa çıktı ve az miktarda pürülan akıntı gözlendi. CRP 46 mg/L, sed 122 idi. 4 aydır mevcut olan yara nedeniyle enfeksiyon hastalıkları konsültasyonu ve boşaltma yapılmadan doksisiklin reçete edildi. 28.10.2022 tarihinde yaraya cerrahi debridman uygulandı ve ardından 2 seans VAK uygulandı. Buna rağmen cerahatli akıntı devam etti. 16 yıl önce travma nedeniyle 5 parmak metatars kemiğinde deformasyon ve sekestrasyon oluştu. Röntgen muayenesinin ardından hastaya parmaklarının kesilmesi önerildi ve bu şekilde intraoperatif son karar verildi. Hastanın ısrarı ve onamıyla parmaklar kesilmeden 2-3-4. metatarso-falangeal eklemler rezeke edildi. Yara 1 seans VAK, enfeksiyon hastalığı ve endokrinolog konsültasyonu ile tekrar takip edildi.

Sonuç: Yaklaşık 2 ay sonra yara defekti tamamen iyileşti, kan parametreleri ve röntgen kontrolü yapıldı. Bazı hastalarda ısrarla verilen amputasyon kararı daha fazla kişinin bacağını kurtarabilir. Sınırlı parmak fonksiyonlarına rağmen görsel parmak takibi hastanın yaşam kalitesini artırır.

Anahtar Kelimeler: amputasyon, diabet

Sonuç

P-04
VENÖZ ÜLSERLERİN TOPİKAL TEDAVİSİNDE HİPOKLORÖZ ASİT (HOCL) ÇÖZELTİSİ İLE STANDART TEDAVİNİN KARŞILAŞTIRMALI ANALİZİ

İsmayil Asgarov[1], Vugar Fattah Pur[2]
[1]Innovativ Vascular and Podiatric Center, "Istanbul NS" Clinic, Baku, Azerbaijan
[2]Department of Surgery, Azerbaijan State Advanced Training Institute for Doctors named by A. Aliyev, Baku, Azerbaijan

Giriş: Kronik yaraların %70'i venöz ülserlerdir. Bunların %78,2'sinde biyofilm görülmektedir ki, bu da yara iyileşmesini engelleyen temel faktörlerden biridir. HOCl asit çözeltisi, nötrofillerin antimikrobiyal mücadelede kullandığı bir araçtır.

Amaç: Venöz ülserlerin topikal tedavisinde standart bakımda önerilen fizyolojik solüsyonun HOCl asit solüsyonu ile belirlenmesinin sonuçlarını karşılaştırmak.

Gereç-Yöntem: Çalışma diyabetli alt ekstremite varisli damarlarının komplikasyonu olarak venöz ülser gelişen 28 hasta (29 bacak) üzerinde gerçekleştirildi. Grup I'e 13 hasta (14 bacak), grup II'ye ise 15 hasta (15 bacak) dahil edildi. Gruplar arasında hasta demografik özelliklerinde anlamlı fark yoktu. Yaş ortalaması 55,1'di. Tüm hastalara endovenöz lazer ablasyon ile venöz yetmezlik giderildi ve kompresyon çorabı başlandı. Grup I hastalarda venöz ülser %0,05 HOCl asit solüsyonu ile bandajlandı. Grup II'ye topikal ajan olarak fizyolojik solüsyondan yapılmış pansuman uygulandı. Pansuman sabah ve akşam olmak üzere iki kez değiştirildi. Operasyon öncesinde her hastada ülserin sınırları belirlenerek uzunluğu ve genişliği ölçüldü ve alanı hesaplandı. Ameliyat öncesi fotoğraf çekildi. Yara büyüklükleri arasında istatistiksel bir fark yoktu. Grup I'de ülser boyutları 1 hafta sonra %23, 2 hafta sonra %36, 3 hafta sonra %67 ve 4 hafta sonra %88 azaldı. Grup II'de iyileşme 1 hafta sonra %16, 2 hafta sonra %25, 3 hafta sonra %44 ve 4 hafta sonra %64 oldu. Genel olarak 1 ay sonra grup I'deki hastaların %93'ünde ülser tamamen kapandı. Grup II'de bu oran %73'tü. Her iki gruptaki hastalarda ülseri tam olarak kapanmayan hastalarda kontraksiyon, granülasyon ve epitelizasyona bağlı olarak ülser küçüldü.

Sonuç: Venöz ülserlerin postoperatif konservatif tedavisinde %0,05 hipoklorit asit solüsyonunun kullanılması standart topikal tedavi önlemlerine göre uygun sayılabilir.

Anahtar Kelimeler: venöz ulser

P-06
65 YAŞ VE ÜZERİ ALT EKSTREMİTE ÜLSERLİ HASTALARDA TANI GECİKMELERİNİN ÜLSER PROGNOZUNA ETKİSİ

Uzeyir İsmayilov[1], Vugar Fattah Pur[2]
[1]*Innovativ Vascular and Podiatric Center, "Istanbul NS" Clinic, Baku, Azerbaijan*
[2]*Department of Surgery, Azerbaijan State Advanced Training Institute for Doctors named by A. Aliyev, Baku, Azerbaijan*

Giriş: Kronik alt ekstremite ülserleri 65 yaş üstü popülasyonun yaklaşık %5'ini etkilemektedir. Bunun en sık nedeni alt ekstremite venöz hastalıkları olmakla birlikte, sigara kullanımı, diyabet, obezite gibi kardiyovasküler risk faktörleri, enfeksiyonlar, vaskülitler ve başka birçok etyoloji kronik alt ekstremite ülseri patogenezinde rol oynamaktadır. Bu hastalarda semptom ve bulguların ortaya çıkışından hastaneye başvuruya kadar geçen süre ülser prognozunda önemli etkiye sahip olabilir. Biz bu çalışmada, ülkemizden ilk kez, 65 yaş üstü kronik alt ekstremite ülserli hastalarda tanı gecikmelerinin prognoza etkisini araştırmayı amaçladık.

Yöntemler: Çalışmaya Ocak 2020-Mayıs 2023 tarihleri arasında merkezimize başvuran >=65 yaş kronik alt ekstremite ülseri tanılı 156 hasta dahil edildi. Hastalara ait demografik ve klinik özellikler retrospektif olarak elde edildi. Ülser prognozuna etki eden faktörler istatistiksel yöntemlerle incelendi. Bulgular: Çalışmaya dahil edilen hastaların (82 erkek ve 74 kadın) yaş ortalaması 69,5±8,3 idi. Alt ekstrmite venöz yetmezliği %58 hastada mevcut iken, %15 hastada periferik arter hastalığı, %12 hastada mikst arteriyel venöz hastalık, %15 hastada ise diğer etyolojiler saptandı. Hastaların semptom/bulgu başlangıcından hastaneye başvuruya kadar geçen ortanca süre 182 (13-1276) gün idi. Olgu bazında standart tedaviler sonrasında %24 hastada tam iyileşme görüldü. Yara iyileşmesi görülen hastalarda semptom başlangıcından hastaneye başvuruya kadar geçen ortanca süre, iyileşmeyen yaralara göre anlamlı derecede düşüktü (78 vs. 286 gün, p=0.001).

Sonuç: İleri yaş hastalarda ayak yaraları önemli morbidite ve mortalite nedenidir. Bu hastalarda yara ortaya çıkışından hastaneye başvuruya kadar geçen süre yara iyileşmesi ile ilişkilidir. Özellikle gelişmekte olan ülkelerde hastaların farkındalık düzeyinin düşük olması, sağlık merkezlerine ulaşmada yaşanan sorunlar geç başvurulara neden olabilir.

Anahtar Kelimeler: Ülser

P-07
GENÇ HASTALARDA KRONİK YARAYA YAKLAŞIM

Şehriban Çabuk, Nermin Doruk Ordudan
Başakşehir Çam ve Sakura Şehir Hastanesi

Olgu: 48 yaşında erkek hasta. Bilinen herhangi bir kronik hastalığı mevcut değil. 22.03.2022 tarihinde evinde kaza sonucu elektrikli testere ile kafasından yaralanan hasta Dekompresif Kraniektomi ve Hematom boşaltılması amacıyla beyin cerrahisi hekimleri tarafından opere edildi. Operasyon sonrasında 15 gün yoğun bakım yatışı olan hastaya trakeostomi ve PEG açılarak bakım hastası haline gelmiştir. 21.09.2022 tarihinde yara bakımı, aile eğitimi ve beslenme palpasyonu sebebiyle palyatif bakım servisine devri yapıldı. Hastanın gelişinde sacrum evre 6 15x20 cm, sağ torakanter evre 6 15x15 cm ve sol malleol evre 2 4x4 cm bölgelerinde basınç yaralanması mevcuttur. Yara yatağı tamamen nekroze olduğu için debridman planlandı ve uygulandı daha sonra hastaya 13 seans NBYT uygulandı. NBYT uygulamasından sonra sacrum bölgesi 8x10 cm sağ torakanter bölgesi ise 3,5x3x3 cm boyutlarına ulaştı. Yaraya hemoglobin sprey kullanılması planlandı ve başlanıldı.

Sonuç: Hastaya 8 seans hemoglobin sprey uygulandıktan sonra sacrum bölgesi 8x 10 cm den 6,5x5 cm'e sağ torakanter bölgesi ise 3,5x3 cm den 1,5x1 derinliği ise 3 cm den 0,5 cm derinliğe inmiştir. Hastanın yara bakımı ve takibi hemoglobin sprey sonrası epitelizasyonu destekleyen topikal yara bakım kremleri ile devam etmiştir. Yara; sacrum bölgesi tamamen epitelize edilmiş olup, sağ torakanter bölgesinde 0,5x0,5 ölçülerine ulaşılarak taburcu edilmiştir.

Anahtar Kelimeler: basınç yaralanması, hemoglobin sprey, epitelizasyon

hemoglobin sprey öncesi ve sonrası

Olgu

P-08
YARA DEBRİDMANINDA ETKİLİ VE GELENEKSEL, LARVA TEDAVİSİ

Agit Sulhan, Osman Şamil Sevindik, Furkan Uysal, Perçin Karakol
Sağlık Bilimleri Üniversitesi, Başakşehir Çam ve Sakura Şehir Hastanesi, Plastik Rekonstrüktif ve Estetik Cerrahi Kliniği, İstanbul

Giriş: Larva tedavisi, yarada bulunan nekrotik dokuyu temizleme amacıyla larvaların deri ve yumuşak doku yaralarına uygulanmasını içeren bir biyoterapi türüdür. Larva tedavisi için en yaygın kullanılan sinekler Calliphoridae familyasına aittir. En yaygın kullanılan tür, genellikle yeşil şişe sineği olarak bilinen Lucilia sericata'dır. Bu çalışmada, kronik yaraların iyileşmesinde larva tedavisinin hasta şikayetleri ve yara dokusu üzerindeki etkinliği araştırılmıştır.

Materyal-Metod: Bu çalışmada, Sağlık Bilimleri Üniversitesi Başakşehir Çam ve Sakura Şehir Hastanesi'nde Ocak 2023 ile Temmuz 2023 tarihleri arasında kliniğimize başvuran ve larva tedavisi uygulanan toplam 15 diyabetik ayak ülseri ve sakral dekübit ülseri olgusu retrospektif olarak değerlendirildi. Ortalama yaş kadınlarda 61 ve erkeklerde 64 olarak ölçüldü. En sık gözlenen bulgu akıntılı ve kötü kokulu yaraydı(%75). 9 vakada (%60) alt ekstremitelerde diyabetik ülser, 6 vakada (%40) ise sakral dekübit ülseri vardı. En az 3 seans larva tedavisinden sonra yaradaki granülasyon dokusu açısından daha zengin olduğu ve larva tedavisi öncesine kıyasla akıntının azaldığı gözlendi.

Tartışma: Larvaların dört ana etkisi biyolojik debridman, yara dezenfeksiyonu, iyileşmenin uyarılması ve biyofilm oluşumunun önlenmesi ve eradikasyonu olarak sıralanabilir. Bu klinik çalışmada, olgularımızda operasyonları öncesi 3 seans larva tedavisi sonrasında biyolojik debridman için uygun bir alan ve orta-iyi derecede granülasyon dokusu elde edildiği görüldü. Böylece olgularda debridman yükü azaltılarak ve uygun deri greftleri ile onarımları gerçekleştirildi. Yine olguların %60'ında uygulanan larvalara karşı literatüre benzer olarak tiksinti ve irritasyon gibi şikayetler gözlenmiştir.

Sonuç: Diyabetik ülserler ve sakral dekübit ülserleri gibi kronik yaralar, hastaların yaşam kalitesini bozmakla kalmayıp uygun tedavi alınmadığı takdirde ciddi sorunlara yol açmaktadır. Larva tedavisi erken evrelerde cerrahi tedaviye bir alternatif olarak uygulandığında, nekrotik dokunun temizlendiği ve granülasyon dokusunun uyarıldığı gözlemlenmiştir. Larva tedavisinin olumlu yönlerini vurgulamak gerekirse; larvalar nekrotik ve canlı dokuları doğrudan ayırt ettiğinden, cerrahi sınır belirlemeye gerek yoktur. Lokal büyüme faktörleri uyarımı ile daha hızlı yara iyileşmesine yol açar. Minimal ağrı veya ağrısız uygulama sağlar. Olumsuz yönleri arasında hastaların tedaviyi bırakması, larvalara karşı tiksinti duyulması, larva ısırıklarının hissedilmesi ve kontaminasyon yer almaktadır. Bu çalışma ile elde edilen bulgulara dayanarak, larva tedavisinin bir alternatif olarak veya cerrahi ile kombine olarak etkili, hızlı ve pratik bir şekilde kullanılabileceği önerilmektedir.

Anahtar Kelimeler: biyoterapi, debridman, larva tedavisi

P-09
DİABETİK TANILI DİABETİK AYAK YARASI OLUP AMPUTASYON KARARI VERİLEN HASTANIN YARASININ TEDAVİ EDİLMESİ VE AMPUTASYON İPTALİ KARARI VERİLEN HASTANIN İYİLEŞME SÜRECİNİN OLUMLU SONUÇLANMASI YÖNÜNÜN DEĞERLENDİRİLMESİ

Ümit Kızılay
T.C. Adıyaman Üniversitesi Eğitim ve Araştırma Hastanesi Genel Yara Bakım ve Tedavi Birimi

Amaç: Amputasyona karar verilen diabetik ayağı tedavi etmek ve ampütasyon oluşumunu engelleyip sağlıklı bir konfor hayata kavuşmasını sağlamak.

Yöntem: 3 adet farklı noktalardan Yara kültürü alındı.Yara bölgesine %0.1 poliheksametilen biguanid sprey ile dezenfekte edildi.Sonrasında tekrar %0.1 poliheksametilen biguanid sprey ile sıkıldı ve silinmedi. Yara bölgesi Ananas comosus, Neem oil, Beeswax zengin otolotik debitman krem ile kapatıldı.48 saat sonra açıldı.Derin Debritman yapıldı.Sonrası için ise enfeksiyon mikroorganizmaları üremesi olmaması açısından thiociline 30 gr deri pomadı ve rifamisin ampul 10 damla ile kapatıldı.24.04.2023 tarihinde ise yarasında ciddi oranda toparlanma gerçekleşti.Daha sonrasında hypericum perforatum bitkisel kollajenler hiperisin ve hiperforin içeren krem ile yara olan bölgeye sürülüp aquacel gümüş iyonik örtü ile kapatıldı.Bu işlem 48 saatte bir yenilendi.Bu süreçte ayak bölgesi elevasyona alındı.Hastada kolestrol olmadığından günlük sabahları aç karnına 1 adet albüminden zengin haşlanmış yumurta yedirildi.Diyabeti regüle edildi. Kan şekeri seviyesi 90-120 arası ölçüsünde tutturuldu.130 gün boyunca 48 saatte bir %0.1 poliheksametilen biguanid sprey ile temizlenip hypericum perforatum bitkisel kollajenler hiperisin ve hiperforin içeren krem ile yara olan bölgeye sürülüp aquacel gümüş iyonik örtü ile kapatıldı.Bu tedavi sürecinde haftada bir ortalama yara kültürü alındı.Enfeksiyon değerleri intaniye hekimi tarafından görülüp enfeksiyon tedavisi intaniye hekimi tarafından düzenlendi.135 gün boyunca enfeksiyon tedavisinde cilapem 500 mg flakon,colimycin 4.500.000 ıu flakon,merosid 1 gr flakon,tazeracin 4.5 g flakon dönüşümlü olarak intravenöz olarak kullanıldı.

Bulgular:
Yara Kültürü sonuç verileri:
06.02.2023 Adıyaman depremi sonrası 3 ay Adana ilinde geçici ikamet etti
17.04.2023- Escherichia coli
15.05.2023-Morganella morganii
01.06.2023-Citrobacter farmeri
07.06.2023-Escherichia coli
14.06.2023-Üreme Yok
01.07.2023-Achromabacter/cedecea dacisae 2 adet yara kültürü
29.06.2023-Staphylococcus haemolyticus
01.07.2023-Achromobacter
05.07.2023-Üreme Yok
07.07.2023-Staphylococcus haemoliyticus/pantoea agglomerans 2 adet yara kültürü
16.07.2023 Morganella morganii/achromabacter
20.07.2023 Staphylococcus schleiferi
25.07.2023 Üreme Yok
03.08.2023 Enterococcus faecalis/ diğer iki yara kültürü negatif

10.08.2023 Enterococcus faecalis
22.08.2023 Üreme Yok
Radyolojik tetkikler:
Renkli doppler ultrasonik tetkik:Tanımlanan arteryel yapılarda sağda anterior tibial arter posterior tibial arter,dorsal pediste akım RDUS bakıda akım izlenmedi.Bt anjiografi inceleme önerilir.
BT anjiografi alt ekstremite:Aortada ve iliak arterlerde yaygın kalsifiye aterom plaklar izlendi. Her iki yüzeyel femural arterde multi segmenter darlıklar izlendi.Trifukasyon arterlerinde düşük konsantrasyonda akım izlenmiş olup yaygın kalsifik aterom plakları mevcuttur.

Sonuç: 135 günlük bir süre zarfında düzenli ve aynı zamanda doğru tedavi yöntemiyle hastamızın yarası iyileşmiştir.

Anahtar Kelimeler: diabetik ayak, yara, amputasyon iptali

Sağ diabetik ayak yarası

135 gün boyunca tedavi edilen ve şifa ile iyileşen diabetik ayak yarası

P-10
KEMOTERAPİ SONRASI GEÇ DÖNEMDE ORTAYA ÇIKAN NEKROTİK YARANIN İYİLEŞME SÜRECİ

Burçin Yılmaz[1], Aysel Kılıç[1], Serhat Şibar[2], Nurullah Gündüz[2]
[1]*Gazi Üniversitesi Tıp Fakültesi Hastanesi, Yara Bakım Birimi, Ankara*
[2]*Gazi Üniversitesi Tıp Fakültesi, Plastik ve Rekonstrüktif Cerrahi Ana Bilim Dalı, Ankara*

Giriş: Günümüzde kanser insidansı ve kanser tedavisi için kemoterapötik ilaç kullanan hasta sayısı giderek artmaktadır. Kemoterapötik ilaçların birçok yan etkisi mevcuttur. Ciddi yan etkilerden bir tanesi ise doku nekrozudur. Kemoterapötik ilacın özelliğine bağlı olarak gelişen doku nekrozu; hastada morbiditeye ve fonksiyonel kayıplara neden olan, tedavi engelleyici, maliyeti artırıcı ve yaşam kalitesini olumsuz etkileyen bir komplikasyondur.

Olgu: 17 yaş erkek Refrakter B hücreli Lenfoblastik Lösemi tanısı ile takipli hasta, Çocuk Hematoloji servisinde yaygın kanama ve halsizlik şikayetleri nedeniyle tedavi alıyordu. Hastanın sağ kol anterolateralinde 3*4 cm nekrotik yara (Resim 1) ile yara bakım birimi tarafından takibe alınmıştır. Hastanın anamnezinde kanser tedavisi için aldığı kemoterapötik ilaçların 6 ay önce kesildiği öğrenildi. Yara bakım birimi ekip üyesi olan Plastik Cerrahi AD(Ana Bilim Dalı) tarafından hastaya lokal anestezi altında cerrahi debridman yapıldı.(Resim 2) Debridman sonrası 2 hafta klorheksidin ve parafin içeren tül grass örtü uygulandı.(Resim 3) Ardından 3 hafta epitelizasyon destekleyici krem ve klorheksidin ile parafin içeren tül grass örtü uygulanarak epitelizasyonu sağlandı.(Resim 4)

Tartışma ve Sonuç: Kemoterapi ilişkili nekrotik cilt lezyonları, genellikle intravenöz uygulama sırasında ilacın ekstravaze olması sonucu ortaya çıkar. Ekstravazasyon olmadan oluşan kemoterapiye bağlı cilt lezyonları literatürde oldukça nadir bildirilmiştir. Kemoterapötik ilaç ilişkili nekrotik lezyonların tedavisinde farmakolojk ajanlar, cerrahi debridman ve greft/flep, negatif basınçlı yara tedavisi, hiperbarik oksijen tedavisi gibi çeşitli yöntemler kullanılabilmektedir. Bu olgu sunumunda kemoterapiden 6 ay sonra gelişen nekrotik yara, erken dönemde yapılan debridman ve sonrasında uygulanan konservatif tedaviler ile tedavi edilmiş olup ileri tedavilere ihtiyaç duyulmamıştır. Sonuç olarak kemoterapi alan hastalarda doku nekrozu gibi komplikasyonların geç dönemde de olabileceği akılda tutulmalı. Erken dönemde saptanması konservatif tedavilere yanıt vermesi için oldukça önemlidir.

Anahtar Kelimeler: Doku nekrozu, cerrahi debridman, multidisipliner ekip

Doku Nekrozu İyileşme Süreci

Resim 1:Başvuru anındaki yara görüntüsü

Resim 2:Cerrahi debritman sonrası yara görüntüsü

Resim 3: Pansuman sonrası 2.hafta yara görüntüsü

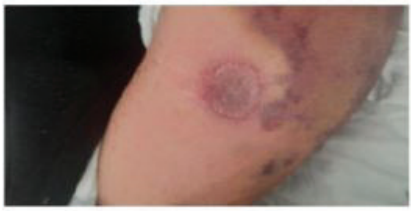

Resim 4: Uygulanan tedavi sonrası yaranın 5.haftadaki görüntüsü

P-11
YOĞUN BAKIMDA FARKINDALIK SAĞLANMASI GEREKEN BİR KONU: TIBBİ CİHAZA BAĞLI BASINÇ YARALANMASI

Habibe Çevik, Serap Mert, Kadriye Aksu Başkaya, Ayten Baykal, Halil Erkan Sayan
S.B.Ü Bursa Yüksek İhtisas Eğitim ve Araştırma Hastanesi, Kronik Yara Bakım Birimi, Bursa

Giriş: Yoğun bakım ortamında tıbbi ve teknolojik açıdan çeşitlilik gösteren çok sayıda cihaz kullanımı basınca bağlı yaralanmalara karşı hassas bir hasta bakımı süreci gerektirir. Tıbbi cihaza bağlı basınçta; yara, kemikli alandan daha çok ciltte ve mukozada görülmektedir. Her ne kadar tıbbi cihazı bulunan hastalar basınç yarası riski taşıyor olsa da yeni doğanlar, bebekler, küçük çocuklar, yaşlı bireyler ve bariatrik hastalar gibi bazı hastalar diğer hasta gruplarına göre basınç yarası oluşmasında daha hassas olduğu anlaşılmıştır. Tıbbi cihaza bağlı basınç yarasının %30'u ila %70'inin solunum ekipmanlarından kaynaklandığı anlaşılmıştır.

Amaç: Yoğun bakımda sık karşılaşılan bir durum olan tıbbi cihaza bağlı basınç yarasının önlenebilir ve erken dönemde doğru ve profesyonel yaklaşım ile oluşan basınç yarasının bakımının sağlanabilir olduğunun önemini vurgulamak.

Olgu: Genel yoğun bakım ünitesine pnömoni tanısıyla interne edilen 25 yaş erkek hasta, alt dudağında oluşan yara için kronik yara bakım birimimize danışıldı. Hasta 150 kg morbid obez ve zorlu entübasyon sürecinden sonra endotrakeal tüpe uyum sağlamaması sonucu aktif olarak airway kullanımı sağlanmıştı. Uzun süre airway kullanımı sonucunda; hastanın alt iç dudağından dış dudağına doğru tünelleşen ve derin yırtılmanın eşlik ettiği yaklaşık ebatı 3x3x2 cm olan eskar ve fibrin dokulu yara oluşumunun mevcut olduğu görüldü. Hastanın yara bölgesi günlük olarak poloksamer + poliheksanid içeren yara bakım spreyi ile temizlenip, enzim aljinojel uygulanarak yara bakımı sağlandı. Hastaya ilk enzim aljinojel uygulamasının ardından takip eden 24 saatin sonunda alt dış dudaktaki yarada %50 oranında iyileşme olduğu izlendi. Hastanın yara bölgesinde yaklaşık 1 haftanın sonunda tamamen iyileşme olduğu görüldü.

Sonuç: Hastalarda tıbbi cihazların uygunluğu, gerekliliği ve güvenliği değerlendirilmelidir. Cihazların temas ettiği cilt ve mukoza belirli aralıklarla gözlemlenmelidir. Hastaların mevcut durumuyla uyumlu sık değerlendirme ve gözlemlere dayanan kanıta dayalı önleme stratejileri uygulanmalıdır. Bu noktada mesleki farkındalık ve profesyonel yaklaşım, tıbbi cihaz kullanan akut ve kronik hastalarda olası yaraları önlemeye ve tedavi etmeye yardımcı olmaktadır.

Anahtar Kelimeler: Basınç yarası, tıbbi cihaz, yara bakımı

resim:1

P-12
BASINÇ YARASI OLAN HASTANIN PUNCH GREFT İLE CİLT DEFEKT ONARIMI

Filiz Akar, Medine Doğu, Büşra Şahin, Kübra Duman Sungur, Hilmi Uyar
Afyonkarahisar Devlet Hastanesi, Diyabetik Ayak ve Yara Bakım Ünitesi, Afyonkarahisar

Giriş: Ulusal Basınç Ülseri Danışma Paneli'nin (NPUAP) tanımına göre basınç yarası; basınç ülseri basınç ve/ veya yırtılma sonucu oluşan doku hasarıdır. Basınç yarası büyük oranda önlenebilir olmasına rağmen sağlık bakım sisteminde devam eden önemli bir sorundur. Basınç yaralarını önlemek ve tedavi etmek için birden çok alternatif yöntem bulunmaktadır. Bu yöntemlerden hasta, eşlik eden sağlık sorunları ve risk faktörleri de göz önünde bulundurularak tedavi yöntemleri seçilmelidir. Bu çalışmada, trokanter bölgede Evre 3 basınç yarası olan olguda tedavi seçenekleri içinde olan debridman sonrası punch greft tekniği ile cilt defekt onarımı uygulanma sonuçları paylaşılmıştır.

Olgu: 37 yaşında, erkek hastadır. Tip2 Diyabet, periferik arter hastalığı ve bir yıl önce MI öyküsü olan hasta, yara bakım polikliniğinde muayenesi sonucu, her iki tarafta diyabetik ayak ve trokonter bölgede Evre 3 basınç yarası tanısı ile yatışı yapılmıştır. Basınç yarası boyutları 6x6x2 cm'dir. Hiperglisemik olan hastanın hastanemize başvurduğunda kan glikozu değeri 426 mgdl, HbA1c 10.6, idrarda keton negatif, kan gazı normal ve genel durumu iyidir. Braden değerlendirmesinde risk değeri 17'dir. Hastanın kan şekeri regülasyonu sağlandıktan sonra yatak başında lokal anestezi ile trokonter bölgedeki basınç yarası debritmanı yapılmıştır. Sol trokanter yara yeri hazırlanıp sonrasından üst bacak medialinde 7x7 cm'lik alandan yaklaşık 1x1 cm'lik greftler alınarak sol trokantere Punch greft tekniği ile 12 adet greft konulmuştur. İşlem sonunda, gümüş hidrofiber örtü üzerine silikon hidrofiber örtü kapatılarak işlem tamamlanmıştır. Pansuman 3 gün arayla açılarak bu işlem 6 kez tekrarlanmıştır. Ameliyattan 12 gün sonra granülasyon tamamlanmıştır. Greftlenen bölge sorunsuz olarak hasta taburcu edilmiştir.

Sonuç: Punch greftleme tekniğinin hasta yatağı başında, lokal anestezi ile uygulama kolaylığı sağladığı görülmüştür. Ayrıca, basınç yarasının sekonder iyileşmesini hızlandırdığı tespit edilmiştir. Yara bölgesinin kapatılmasında, punch greftleme tekniğinin klinik ortamda başarılı olarak uygulanabileceği kanısına varılmıştır.

Anahtar Kelimeler: basınç yarası, punch greft, yara iyileşmesi

Olgu Takibi

Yaranın ilk hali
22.02.2023

Debritman ve greftin uygulanması
06.03.2023

I.seans
11.03.2023

3. seans
18.03.2023

Son seans
24.03.2023

Taburcu sonrası
12.05.2023

Greft alınan doku
06.03.2023

Greft alınan bölge
24.03.2023

P-13
PYODERMA GANGRENOZUMA GÜNCEL YARA BAKIM YAKLAŞIMI: OLGU

Habibe Çevik, Serap Mert, Kadriye Aksu Başkaya, Ayten Baykal, Halil Erkan Sayan
S.B.Ü Bursa Yüksek İhtisas Eğitim ve Araştırma Hastanesi, Kronik Yara Bakım Birimi, Bursa

Giriş: Pyoderma gangrenozum nadir görülen inflamatuar bir ülserdir. Lezyon öncelikle eritematöz zeminde bir püstülle başlar, hızla genişler ve nekrotik zeminli bir ülser halini alır. Ülser dermisi yoğun nötrofil içerdiği için, nötrofilik dermatozlar grubunda yer almaktadır.

Amaç: Etkili ve doğru yaklaşımla pyoderma gangrenozum lezyonlarında hızlı iyileşme ve lezyonların kontrol altında tutulabileceğinin öneminin vurgulanması amaçlanmıştır.

Olgu: Diyabetik ketoasidoz sebebiyle çocuk servisine yatışı yapılan 16 yaş kız hastada, her iki bacakta mevcut olan yaygın lezyonların değerlendirilmesi amacıyla kronik yara bakım birimimize danışıldı. Hasta ve hasta yakınından alınan anamneze göre lezyonların nasıl ve ne zaman başladığı bilinmiyordu. Hastanın değerlendirilmesi sonucu göbek deliğinin altında 1 adet 3x3x0,5 cm ebatında ve her iki bacakta en büyüğü 3x3x1 cm ebatında olmak üzere ağrılı, enfekte akıntılı yaygın lezyonlar olduğu görüldü. Hastanın sağ üst bacağından alınan yumuşak doku biyopsisi pyoderma gangrenozum ile uyumlu bulunmuştur. Hastanın primer hekimi tarafından sistemik antibiyoterapisine başlanmıştır. Hastanın lezyonları günlük hipoklörize asit ile temizlenip, enzim aljinojel ile yara bakımı sağlanmıştır. Hastanın yara lezyonlarında 7.gün itibariyle hızla iyileşme, 15.gün itibariyle ise küçük çaplı lezyonlarda tam epitelizasyon, derin lezyonlarda ise %80 epitelizasyon olduğu görülmüştür.

Sonuç: Hastanın yaklaşık 1 aylık takibinde lezyonlarında tam epitelizasyon ve kapanma sağlandı. Pyoderma gangrenozum gibi yönetiminden çekinilen yara lezyonlarında doğru ve etkili yara bakımı yaklaşımıyla olumlu sonuçlar alınabilmektedir.

Anahtar Kelimeler: pyoderma gangrenozum, yara bakımı

resim:1

02.06.2023 tarihinden itibaren enzim aljinojel kullanımına başlanmıştır.

P-14
NEGATİF BASINÇLI YARA TEDAVİSİ İLE BİRLİKTE GÜMÜŞ ÖRTÜ KULLANIMI YENİ BİR TEDAVİ SEÇENEĞİ OLABİLİR Mİ?

Aylin Kümüş, Züleyha Çilingir
Lüleburgaz Devlet Hastanesi Palyatif Bakım Servisi, Kırklareli Lüleburgaz

Negatif basınçlı yara tedavisi ile birlikte gümüş örtü kullanımı poster sunumu

Anahtar Kelimeler: n b

yara olgu sunumu poster

negatif basınçlı yara tedavisi ile gümüş örtü kullanımı

P-15
VAKUMLU İNSTILASYONLU YARA KAPAMA SETİNDE POLİHEXANİD VE POLOXAMER KULLANIMI

Hüseyin Sarı, Emine İnce, Merve Görgün, Gökhan Kuzu, Mustafa İlker Akdeniz
Mersin Şehir Eğitim ve Araştırma Hastanesi, Diyabetik Ayak ve Kronik Yara Birimi

43 yaşında, 3 yıldır insülin kullanan Tip 2 Diabetes mellitus tanılı kadın hasta yaklaşık 1 hafta önce sol topuğunda 1cm çapında nekrotik yara olarak başlayıp daha sonra hızla popliteal fossaya kadar uzanan yara nedeniyle yara polikliniğimize başvurdu. Fizik muayenede yaranın enfekte, nekrotik, ödemli ve tüm hat boyunca pürülan akıntılarının olduğu görüldü. Hastaya ilgili konsultasyonlar yapılarak acil olarak operasyona alındı. Yara aşil tendonundan popliteaya kadar açıldı ve derin dokulara kadar inildi. Kültürleri alındı. Septalar açılarak debritmanı yapıldı. Polihexanid ve poloxamer solusyonlarla yıkaması yapıldı. Antibiyotikli pomadla pansumanı yapılarak kapatıldı. Kültür sonucuna göre hastaya intarvenöz yolla antibiyotikleri başlandı. Hastanın açık yarasına insitilasyonlu vakumlu kapama seti ile pansuman yapılması planlandı. İnstilasyonlu vakumlu kapama setinde yıkama solusyonu olarak Polihexanid ve poloxamer kullanılmasına karar verildi. Hastanın takiplerinde, kısa sürede yarada doku kanlanmasının ve granülasyonun başladığı gözlendi. Granülasyon tamamlandıktan sonra yaradaki geniş defekt alanı split thickness tekniğine uygun olarak alınan greftler ile greftlendi. Postoperatif 3. gün açılarak greft pansumanı yapıldı. 1 hafta sonra stapler dikişleri alınarak hasta taburcu edildi.
Yara hastalarında instilasyonlu yara kapama setinde serum fizyolojik yerine Polihexanid ve Poloxamer solusyon kullanımı ile yaralarda enfeksiyonun daha hızlı kontrol altına alındığı ve hızlı granülasyon sağlandığı görüldü. Bu nedenle yara tedavisinde etkin bir tedavi seçeneği olabileceği düşünüldü.

Anahtar Kelimeler: Diyabetik ayak, Vakumlu kapama, Yıkama solüsyonu

yara resimleri

P-16
PERİNEOPLASTİ İNSİZYONLARINDA YARA YAKLAŞIMI VE HEMŞİRELİK BAKIMI

Tuğba Kahveci Demir, Perçin Karakol, Nurullah Arıç, Ümran Oymak
Başakşehir Çam Ve Sakura Şehir Hastanesi,Plastik Rekonstrüktif Ve Estetik Cerrahi Kliniği,İstanbul

Kadınların özgüvenlerini etkileyen önemli faktörlerden biri olan beden imajı ve benlik saygısı, estetik uygulamalara verilen önemi göstermektedir ve bu da kadınların dış görünüşleri hakkındaki kaygılarını, estetik cerrahi uygulamalara olan ilgiyi günden güne arttırmaktadır. Genital bölgede gerçekleştirilen estetik cerrahi uygulamalarından biri olan perineoplasti, perineal bölge onarımı ve bu bölgedeki kasların restorasyonunu içeren bir cerrahi işlemdir. Post operatif dönemdeki bakımda en büyük rol hemşirelere düşmektedir. Doğru pansuman teknikleri ve hemşirelik bakımı hastaların iyileşmeleri üzerinde olumlu bir etkiye sahiptir. Bu çalışmada perineoplasti operasyonu sonrası hastaların iyileşme sürecinde bakımının önemi ve bakım uygulama yöntemleri hakkında bilgi verilmesi amaçlanmıştır.

Anahtar Kelimeler: Perineoplasti, bakım, hemşirelik

P-17
ALT EKSTREMİTE YARASI BULUNAN HASTAYA BİREY MERKEZLİ VE SİSTEMATİK YAKLAŞIM: VAKA ÖRNEĞİ

Aslıgül Şen, Pınar Şeko
Başakşehir Çam Ve Sakura Şehir Hastanesi, Sağlık Bakım Hizmetleri, İstanbul

Amaç: Venöz yetmezlik, venöz hipertansiyon ve staz sonucu meydana gelen ödemle başlayarak venöz ülsere (VÜ) kadar ilerleyebilen klinik durumları kapsar. Nüfusun yaklaşık %1'i venöz ülserden etkilenir ve alt ekstremite ülserlerleri, venöz ülserlerin büyük bir kısmını oluşturur. Venöz bacak ülserlerinin risk faktörleri arasında kronik venöz yetmezlik, pulmoner emboli öyküsü, ileri yaş, yüksek beden kitle indeksi, düşük fiziksel aktivite, arteriyel hipertansiyon, derin ven trombozu ve aile öyküsü yer alır. VÜ ciddi semptomlara neden olabilmektedir, tanısı klinik muayene ve doppler ultrasonografi ile kolaylıkla konulabilmektedir. Tedavisi maliyetlidir, nüks oranı oldukça yüksektir. Belirtilen semptomlar arasında genellikle kaşıntı, alt bacakta şampanya şişesi görünümünde deformasyon, ağrı, gün içerisinde ağırlaşan ve elevasyonla hafifleyen ödem sayılabilir. Tüm bunlar bireyin yaşam kalitesini düşürür ve sosyalliğini sınırlar. Hastanemizin hemşirelik bakımına entegre olan, bireyselleştirilmiş bakımın sunulmasına olanak sağlayan hemşirelik tanılarını (North America Nursing Diagnosis Association -NANDA), hemşirelik girişimlerini (Nursing Interventions Classification-NIC) ve hemşirelik sonuçlarını (Nursing Outcomes Classification-NOC) içeren sınıflandırma sistemleri (NNN) kullanılarak arttırılan bakım kalitesini sunmaktır.

Olgu: Sık senkop şikayetiyle hastaneye yatırılan 66 yaş erkek hastada DM, HT, KAG, KY kronik hastalıkları bulunmaktadır. BKİ: 31,48 olan obez birey, sınırlı hareketli bir yaşam sürdürdüğü öğrenilmiştir. Bilateral alt ekstremitede C3ESASPN şeklinde sınıflandırdığımız yüzeyel yaraları mevcuttu. Aynı zamanda selüliti bulunan hastamız için enfeksiyon hastalıkları uzmanının uygun gördüğü antibiyoterapi tedavisi ve kardiyoloji uzmanının antidiüretik tedavisiyle eş zamanlı yara bakımı yapıldı. Hastanemizin stoma ve yara bakımı hemşiresi 16.05.2023 tarihinde yarayı değerlendirerek; biyofilm ve kokulu, çok eksudalı yara olduğu için içerisinde Glikozoksidaz+ Laktoperoksidaz+ Guaikol enzimleri ve %5,5 aljinat bulunan yara bakım ürünü topikal olarak uygulanıp kuru pansuman ve bandaj yapılarak bakıma, alan hemşireleri ile başlanıldı. Günlük pansumanı yapılan hastamızın selülitinin ve ödeminin de gerilemesiyle birlikte yara yerinde iyileşme gözlemlendi. Deride tam epitelizasyon sağlanması için içeriğinde neem oil, nigella stiva oil, hypenicum perforatum oil, marigold oil bulunan krem topikal kullanıldı. 2 ayda tam epitelizasyon sağlandı. Kompleks bakım gereksinimi olan hastaya; Öz-bakım eksikliği, sosyal izolasyon, durumsal düşük öz-saygı, beden imajında bozulma, enfeksiyon riski ve ağrı hemşirelik tanılarına yönelik NNN taksonomisi rehberliğinde girişim uygulayıp sonuçlar değerlendirilmiştir.

Sonuç: Multidispliner ve sistematik yaklaşımla bakım yapılan hastada yara iyileşmesinin tam sağlandığı, günlük rutinlerini yerine getirdiği ve yaşam kalitesinde artış olduğu gözlenmiştir.

Anahtar Kelimeler: Bakım, Hemşirelik, Yara

Yaranın ilk ve son halinin görseli

P-18
BACAKTA VENÖZ ÜLSERİ OLAN HASTALARDA ALTERNATİF TEDAVİ YÖNTEMİ: BENTONİT KİL UYGULAMASI- 3 OLGU SUNUMU

Medine Doğu[1], Serpil Uyar[2], Özgür Yörük[1], Serkan Varol[1], Hilmi Uyar[1]
[1]*Afyonkarahisar Devlet Hastanesi, Diyabetik Ayak ve Yara Bakım Ünitesi, Afyonkarahisar*
[2]*Afyonkarahisar Sağlık Bilimleri Üniversitesi Sağlık Bilimleri Fakültesi*

Giriş: Venöz ülser, venöz yetmezlik nedeniyle kapanmayan yaralarla seyreden başlangıçta ağrı ve ödeme, sonraları ciltte pigmentasyon artışına ve ülsere sebep olabilen bir hastalıktır. Venöz bacak ülserinin tedavisinde bacak elevasyonu, elastik veya sert bandajlar ile standart bakımın temel taşı olan kompresyon yer alır. Geçmişten günümüze sağlık alanında çeşitli alanlarda kil alternatif tedavi yöntemi olarak uygulanmıştır. Olgularımızda uygulanan kilin içeriği bentonittir. Bentonit kil, içerisindeki elektromanyetik negatif yük sayesinde bakteriyel ve toksik maddelerin atılımında yardımcıdır. Alüminyum ile magnezyumca zengin olan bentonit insan sağlığına zararlı olmadığı kanıtlanmış bir kildir.

Olgu 1: H.Ç. 61 yaşında kadın hastadır. 22.03.2023 tarihinde yara bakım servisine yatmıştır. DM, HT ve selülit hastasıdır. Ödemi +4, VAS değeri 3'tür. Sol bacakta 10x17x2 cm venöz yarası vardır. 23.03.2023 tarihinde kil ve elastik bandaj uygulamasına başlanmıştır. 18 gün kil uygulaması yapılmıştır. Hastanede 19 gün yatmıştır. Taburculuk sırasında ödemi +2, VAS değeri +1 ve yara boyutları 6x6x1 cm'dir.

Olgu 2: A.S. 55 yaşında erkek hastadır. 12.06.2023 tarihinde yara bakım servisine yatmıştır DM hastasıdır. Ödemi +3, VAS değeri 4'tür. Sağ bacağında 13x19x2 cm boyutlarında venöz yarası vardır. 13.06.2023 tarihinde kil ve elastik bandaj uygulamasına başlanmıştır. 8 gün kil uygulaması yapılmıştır. Hastanede 9 gün yatmıştır. Taburculuk sırasında ödemi +1, VAS değeri +1 ve yara boyutları 5x7x1 cm'dir.

Olgu 3: A.Y. 68 yaşında erkek hastadır. 13.06.2023 tarihinde yara bakım servisine yatmıştır. DM hastasıdır. Ödemi +3, VAS değeri 3'tür. Sağ bacağında 8x9x2 cm boyutlarında venöz yarası vardır. 14.06.2023 tarihinde kil ve elastik bandaj uygulamasına başlanmıştır. 9 gün kil uygulaması yapılmıştır. Hastanede 10 gün yatmıştır. Taburculuk sırasında ödemi +1, VAS değeri +1 ve yara boyutları 7x12x1 cm'dir.

Sonuç: Çalışmamızda, venöz ülser yarasında dekompresyon ve bandaj tedavisi ile birlikte bentonit kil uygulanmasının, hastaların yara iyileşmesini hızlandırdığı, ağrı düzeylerini azalttığı ve hastanede yatış süresini kısalttığı, yara boyutunu küçülttüğü, yara tabanında gri renk fibrinli dokuların granüle doku haline geldiği görülmüştür. Ayrıca, taburculuk sonrası evde pansumanın devam etmesi açısından hastaların uygulamayı kolay öğrendiği ve düşük maliyetinden dolayı ulaşımlarının kolay olduğu görülmüştür. Yara bakımında alternatif tedavi yöntemi olarak bentonit kil uygulaması tercih edilebilir.

Anahtar Kelimeler: alternatif tedavi, bentonit kili, venöz ülser

Olgu Takipleri

Olgu 1

Kil uygulaması öncesi 22.03.2023

1.Kil uygulaması sonrası 24.03.2023

17. Kil uygulaması sonrası 10.04.2023

Olgu 2

Kil uygulaması öncesi 12.06.2023

1.Kil uygulaması sonrası 14.06.2023

8. Kil uygulaması sonrası 21.06.2023

Olgu 3

Kil uygulaması öncesi 14.06.2023

6. Kil uygulaması sonrası 20.06.2023

9. Kil uygulaması sonrası 22.06.2023

P-19
DİYARESİ OLAN YATAĞA BAĞIMLI EVRE 4 BASINÇ YARALI OLGUDA SÜREÇ

Aslı Korkut[1], Serpil Uyar[2], Mehmet Sarun[1], Serkan Varol[1], Hilmi Uyar[1]
[1]*Afyonkarahisar Devlet Hastanesi, Diyabetik Ayak ve Yara Bakım Ünitesi, Afyonkarahisar*
[2]*Afyonkarahisar Sağlık Bilimleri Üniversitesi Sağlık Bilimleri Fakültesi*

Giriş: Basınç yaraları; genellikle belirgin bir kemik çıkıntı üstünde cilt ve/veya alttaki yumuşak dokuda basınca bağlı oluşan lokalize yaralardır. Dünya genelinde yatağa bağımlı hastalar için basınç yarası gelişimi riski oldukça yüksektir. Yatağa bağımlı hastalarda enfeksiyon ajanları, ilaç yan etkileri, inflamatuar bağırsak hastalıkları ve iskemi gibi nedenlerle diyare sıkça görülür. Diyare gelişen yatağa bağımlı hastalarda yara iyileşmesi, uzun süre neme maruz kalma ve gaita bulaşının olması nedenlerinden dolayı güçtür. Çalışmamızda, diyaresi olan yatağa bağımlı Evre 4 basınç yarası hastasının bakım ve tedavi süreçleri sunulmuştur.

Olgu: Bayan Z.E., 50 yaşında, hemipleji hastasıdır. Z.E'nin, 07.08.2023 tarihinde yara polikliniğinde yapılan muayenesinde sakrum bölgesinde 5x5x3 cm Evre 4 basınç yarası tanısı konulmuştur. Bir gün sonra yatış için servise kabul edilen hastanın evde diyaresinin başladığı görülmüştür. Braden risk değerlendirmesi puanı 15'tir. Derin doku kültürü ve gaita alınarak enfeksiyon riski değerlendirilmiştir. Hastanın ameliyathanede cerrahi debridman ile yarası temizlenmiş, ardından intravenöz antibiyotik tedavisi başlamıştır. Ayrıca, probiyotik içerikli bir şase kullanımına başlanmıştır. Yara bölgesinin sık sık temizlenmesine rağmen cilt irritasyonu ve yara çevresinde temas sorunları yaşanmıştır. 09.08.2023'te granülizasyon ve epitelizasyonunu hızlandırmak için hemoglobin içerikli sprey ile kapalı pansuman yöntemi uygulanmıştır. 10.08.2023'te negatif basınçlı yara tedavisi (VAC- Vakum yardımlı kapama) uygulamasına başlanmıştır. İlk seans, diyare kaynaklı bulaş nedeniyle 24 saat sürdürüldükten sonra sonlandırılmıştır. 13.08.2023'te diyarenin azalması ile 2.seans VAC uygulamasına başlanmıştır ve 3 gün devam etmiştir. Yara çevresindeki yapışkanlık sorununu çözmek için iyotsuz drepler kullanılarak set oluşturulmuştur. Bu yöntemle, VAC uygulamasında yara ile anüs arasındaki temas engellenmiştir. 16.08.2023'te VAC uygulamasının 3. seansına başlanmıştır.19.08.2023'te VAC uygulaması sonlandırılmıştır. Yatış sürecinde hemşirelik bakımında, hastaya düzenli olarak pozisyon verilmiş, vücut hijyeni sağlanmış, yara değerlendirilmesi takibi yapılmıştır. Antidiyaretik diyet ile desteklenen hastanın diyaresi daha da azalmıştır. 20.08.2023'te yara, Evre 3 basınç yarası olarak, 4x4x3 cm boyutlarına gerilemiştir. Olgu, 08.09.2023 tarihinde 3x2,5x3 boyutlarında Evre 2 basınç yarası ile hasta ve yakınlarına yara bakımı eğitimi verilerek taburcu edilmiştir. Haftalık kontroller ile takibi sağlanmıştır.

Sonuç: Diyaresi olan yatağa bağımlı Evre 4 basınç yaralı olgunun bakım ve tedavisinde VAC uygulamasıyla kullanılan bariyer yöntemler, hemşirelik bakımı, beslenme desteği gibi multidisipliner yaklaşımın yara iyileşmesi sürecinde olumlu katkıları görülmüştür. Zorlu ve uzun olan yara iyileşme süreci, kötüye gitmeden, başarılı bir şekilde yönetilmiştir.

Anahtar Kelimeler: basınç yarası, diyare, yatağa bağımlı hasta

Olgu Takibi

P-20
AYAK BAKIMI EĞİTİMİ ALMAYAN DİYABETLİ HASTADA YANLIŞ TIRNAK KESİMİNİN SONUCU: OLGU SUNUMU

Elif Nur Gıynaş[1], Serpil Uyar[2], Hatice Koç[1], Hilmi Uyar[1]
[1]*Afyonkarahisar Devlet Hastanesi, Diyabetik Ayak ve Yara Bakım Ünitesi, Afyonkarahisar*
[2]*Afyonkarahisar Sağlık Bilimleri Üniversitesi Sağlık Bilimleri Fakültesi*

Giriş: Diyabet, görülme sıklığı giderek artan, oluşturduğu akut ve kronik komplikasyonlarla yaşamı tehdit eden, ülkemizde 20-79 yaş arası 7 milyon kişiyi etkileyen metabolik bir hastalıktır. Diyabetik ayak yaralarının insidansı %19 ile %34 arasında değişmektedir, tam bir iyileşme sağlansa bile, sonraki ilk yılda %40 ve ilk 3 yılda %65 tekrarladığı belirtilmiştir. Diyabetik ayak yaralarının önlenmesi ve tekrarlanmamasında önemli nokta, bireyin doğru ayak bakım davranışı göstermesidir. Bunun için ise bireyin; günlük ayak bakımı, uygun bakım ürünlerini kullanması, doğru tırnak kesimi gibi becerileri ayak bakımı eğitimi ile geliştirilmelidir. Bu çalışmada, evinde yanlış tırnak kesmesiyle oluşan ayak yarasının klinik süreci sunulmuştur.

Olgu: M.K. 68 yaşında erkek hastadır. Diyabetik ayak ve yara bakım polikliniğine başvuran hastanın sol ayak 1. ve 2. parmak kökü dorsali ve ayak palmar yüzde nekrozlar ve açık yaralar mevcuttur. 20 yıldır DM, HT öyküsü olan hasta 02.11.2022 tarihinde kliniğe yatmıştır. Preoperatif dönemde anjiyografi ile kalp damar cerrahi bölümüne danışılmıştır. Muayenede femoral ve popliteal nabızları alınmaktayken, distal nabızları değerlendirilememiştir. Her iki bacak distaline kadar kanlanma mevcut olup, oral antikoagülan tedavisine başlanmıştır. Sonrasında ameliyathanede sol ayak 1. ve 2. parmak iskemi nedeniyle metakarpal distalleriyle ampute edilmiştir. Operasyon esnasında derin doku kültürü alınmıştır. Postop dönemde, kalan 3 parmakta iskemi bulguları takip edilmiştir. Yatışından itibaren antibiyoterapiye başlanmıştır. Yara kültür sonuçları ile enfeksiyon konsültasyonu istenerek antbiyotik tedavisi düzenlenmiştir. Ayak dorsalindeki seröz akıntı nedeniyle hidrofiber gümüş ve silikon örtü uygulaması yapılmıştır. Nekroz alanlar için 4 kez ameliyathanede cerrahi debritman uygulanmıştır. Ayağın diz altı amputasyonu açısından değerlendirebilmek için BT anjiyografi ile KVC ve ortopedi bölümlerine danışılıp amputasyona gerek olmadığına karar verilmiştir. Hidrofiber gümüş örtü ile 7 günlük tedavi uygulanmıştır. Ardından üçer günlük 3 seans VAC (Vacuum-Assisted Closure) yapılmıştır. Daha sonra 4 seans Hidrofiber gümüş örtü uygulaması tekrarlanmıştır. Tedaviler sonucunda yara yerinde tamamen granülizasyon gözlenmiştir. Taburculuk planında; temel diyabet eğitimi ve diyabetli hastalarda ayak bakımı eğitimi verilerek, günlük pansumanların devamı önerilerek 21.02.2023 tarihinde taburcu edilmiştir. Hastanın devam eden 3 aylık poliklinik takibiyle yarasının tamamen kapandığı görülmüştür.

Sonuç: Diyabet tanısı alan hastalar, ayak bakımı konusunda eğitim almalı, kendi kendini düzenli muayene alışkanlığı kazandırılmalıdır. Oluşan Diyabetik ayak yaralarının da tedavi sonrası tekrarlamaması için taburculuk planlamasında mutlaka eğitim verilmelidir.

Anahtar Kelimeler: diyabetik ayak, hasta eğitimi

Olgu Takibi

Kliniğe geliş
02.11.2022

Post-op 1.gün
07.11.2022

VAC 1.seans sonu
27.11.2022

VAC 2.seans sonu
03.12.2022

Yaranın son hali
24.05.2023

P-21
DERİN KAVİTELİ BASINÇ ÜLSERLERİNDE PASİF KAPAMA ÜRÜNLERİ İLE YARA YÖNETİMİ: OLGU SUNUMU

Serap Mert, Habibe Çevik, Ayten Baykal, Kadriye Aksu Başkaya, Halil Erkan Sayan
Bursa Sağlık Bilimleri Üniversitesi Yüksek İhtisas Eğitim ve Araştırma Hastanesi

Giriş: Yatağa bağımlı kalmaya bağlı olarak dokuların uzun süreli basınca maruz kalması sonucu vücutta oluşan yaralara basınç yarası denir. Sürtünmenin fazla olup cildin gergin kalması, vücut sıcaklığının yüksek olması ve cildin ıslak bırakılması basınç yarası oluşumunu hızlandıran etkenlerdendir. Hastalarda 24-48 saat içerisinde bile kolayca basınç yarası oluşabilir ve süreç hızlıca ilerleyebilir.

Amaç: Günümüzde karşılaştığımız basınç yaralarında modern yara bakım ürünleriyle, güncel yara bakım teknikleriyle ve hemşirelik bakım standartlarının da desteğiyle yüzde yüze yakın iyileşme sağlamaktır.

Olgu 1: 46 yaş kadın hasta nekrotizan fasiit nedeniyle uzun süreli servis ve yoğun bakım yatışı sonrasında koksikten sol gluteale uzanan 20*15*4cm ebatında evre 4 basınç yarası mevcut. Yara bölgesi bir süre otolitik debridman ürünleri ile takip edilip sonrasında cerrahi debridman uygulanmıştır. Debridman sonrası granülasyonu destekleyici pomadlar ile takip edilip eksuda artışı ile birlikte hidrofiber yara bakım örtülerine geçilip yarada tamamen iyileşme sağlanmıştır.

Olgu 2: 51 yaş erkek hasta AVR-MVR nedeniyle yoğun bakım yatışı sonrasında koksiksde 16*12*4cm ebatında evre 4 basınç arası mevcut. Yara bölgesi bir süre otolitik debridman ürünleri ile takip edildi. Takibimiz esnasında yara yerinden alınan kültür sonucunda ESBL + üremesi olan hasta enfeksiyon ve plastik cerrahi hekimlerine danışılarak tedavisi düzenlendi. Sonrasında cerrahi debridman uygulanarak, granülasyonu destekleyici pomadlar ile takip edilip eksuda artışı ile birlikte hidrofiber yara bakım örtülerine geçilip yarada tamamen iyileşme sağlanmıştır.

Olgu 3: 75 yaş erkek hasta post CPR sonrası yoğun bakım yatışı esnasında basınç yarası oluşumu mevcut. Bir süre evde bakım hizmetlerinden destek alan hasta polikliniğimize başvurmuş, hastanın koksiks bölgesinde 10*12*3cm ebatında evre 4 basınç yarası görülmüştür. Cerrahi debritman yapılarak kısa süre otolitik debridman ürünü ile devam edilip, eksuda artışı ile birlikte hidrofiber yara bakım örtüleri ile devam edilmiştir. Yara bölgesinde hipergranülasyon dokusu oluşumu gözlenmiş kortikosteroid pomad ile kısa süre yara bakımı yapılmış tekrar hidrofiber yara bakım örtülerine geçilip yarada tamamen iyileşme sağlanmıştır.

Sonuç: Yaptığımız çalışmalarda görüldüğü gibi derin kaviteli ileri evre basınç yaralarında, doğru müdahale edildiğinde özellikle yarayı doğru tanılayıp doğru yara bakım teknikleri kullanıldığında aktif yara kapama ürünleri kullanılmadan da yarada etkili iyileştirme sağlanabilmek güzel sonuçlar elde edilebilmektedir

Anahtar Kelimeler: BASINÇ YARASI, YARA BAKIM

P-22
DİYABETİK AYAK HASTALARINDA KLİNİK DENEYİMİMİZ

Ferişte Güney[1], Ali Bayram Kasım[2]
[1]*S.B.Ü. İstanbul Bakırköy Dr. Sadi Konuk SUAM*
[2]*Diyabetik Ayak ve Kronik Yara Bakımı Servisi, İstanbul*

Giriş: Diyabetes mellitus görülme sıklığı ve yol açtığı sağlık sorunları nedeniyle tüm dünyada önemi giderek artan kronik bir hastalıktır. Diyabetik ayak yarası hastaların yaşam kalitesini etkileyen, multidisipliner yaklaşım gerektiren, tedavi maliyeti yüksek bir DM komplikasyonudur. Tedavi; doğru antibiyotik seçimi, cerrahi girişimler, yara debridmanı, revaskülarizasyonun sağlanması, rekonstrüksiyon, yara bakımı, metabolik kontrol, ayağın yüklenmesini azaltma ve negatif basınç uygulamalarını içerir.

Amaç: Bu olgularda ampütasyon endikasyonu olmayan iki diyabetik ayak vakasının modern yara bakım ürünleri ile tedavilerinde izlediğimiz yolların paylaşılması amaçlandı.

Olgu 1: 56 yaşında, yedi yıldır DM tanısı olan, onun dışında ek hastalığı bulunmayan kadın hasta kronik yara polikliniğimize sol ayağında şişlik, ağrı, kötü koku ve akıntı şikayetleriyle başvurdu. Hastanın osteomyelit olmayan sol ayak yarası Wagner sınıflaması Evre 3'tür. Hastanın poliklinik kontrollerinde akıntısının artması, enfeksiyon değerlerinin oral antibiyotiğe rağmen düşmemesi sonucu servise yatışı yapılmış ve yara bakım konseyimiz de değerlendirilmiştir. Hasta apse boşaltılması, aralıklı cerrahi debridman sonrası ve 7 kez instilasyonlu, sonrasında 3 kez gümüş negatif basınçlı yara tedavisi yapılmıştır. 3 ayın sonunda apseli görünümden kurtulunmuş, yara epitelize olmaya başlamıştır. Hasta topikal epidermal büyüme faktörü tedavisi ile poliklinikte takip edilmek üzere taburcu edilmiştir.

Olgu 2: Bilinen DM, KAH, venöz yetmezlik tanılı 48 yaşında erkek hasta bir buçuk ay önce sağ ayakta diyabetik ayak yarası gelişmiş, şeker takibi nedeniyle gittiği dahiliye polikliniğinden kronik yara bakım polikliniğimize yönlendirilmiştir. Hastanın nekrotik, akıntılı, apse görünümlü yarası Wagner Evre 3 olarak sınıflandırıldı, kontrastlı MR tetkikinin osteomyelit olarak raporlanması üzerine servise yatırılmıştır. Hasta için yara bakım konseyinde minör ampütasyon kararı alındı. Ancak antibiyoterapi ile akut faz reaktanlarında ciddi gerileme olması, hastanın alt ekstremite BT anjiogarafisinde distal akımlarının iyi olması neticesinde hastanın servisimizde tedavisinin devam etmesi yönünde kara değiştirildi. Aralıklı cerrahi debridmanlar, 8 kez instilasyonlu ve 4 kez gümüş süngerli negatif basınçlı yara tedavisi uygulanmıştır. 4 ayın sonunda belirgin iyileşme görülen hasta da topikal epidermal büyüme faktörü tedavisi ile poliklinikte takip edilmek üzere taburcu edilmiştir.

Sonuç: Diyabetik ayak yaralarında klinik değerlendirilme önemlidir, ampütasyon tek tedavi seçeneğimiz değildir. Diyabetik ayak olgularında iyi bir klinik muayene, doğru yara bakımı ve tedavisi, doğru antibiyotik kullanımı karşılığında, osteomiyelit varlığında dahi olumlu sonuçlar alınabilinir.

Anahtar Kelimeler: diyabetik ayak yarası, tedavi

Tedavi önce ve sonraki hali

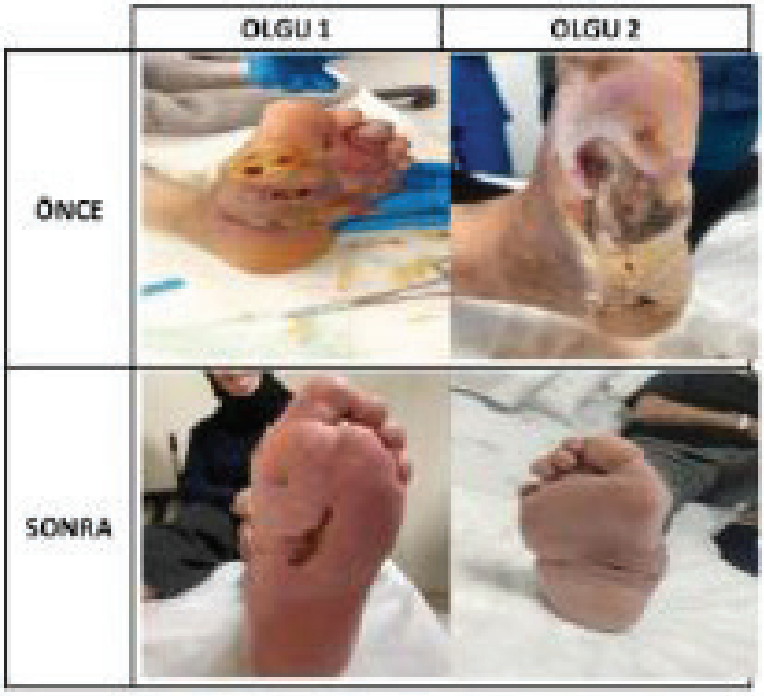

P-24
LARVA TEDAVİSİNE HASTA UYUMUNDA AROMATİK YAĞLARIN ETKİNLİĞİ VE HEMŞİRELİK BAKIMI

Ümran Oymak, Tuğba Kahveci Demir, Nurullah Arıç, Perçin Karakol
Başakşehir Çam ve Sakura Şehir Hastanesi İstanbul

Maggot terapi veya larva tedavisi, yarada mevcut nekrotik dokuyu temizlemek amacıyla canlı ve sağlıklı larvaların deri ve yumuşak doku yaralarına uygulanmasını içeren bir biyoterapi türüdür. Maggot terapi ilk olarak aborjinler, burma ve mayalı şifacılar tarafından kullanılmıştır. Cerrahi debritmana alınmayan, kondisyonu ve genel sistemik tablosu izin vermeyen hastalarda alternatif bir tedavidir. Maggot terapi uygulamasının kronik yaralarda, diyabetik ayak ülserlerinde, vasküler kaynaklı ülserlerde ve nekrozlarda, dahası amputasyonların önlenmesinde ve sistemik antibiyotik ihtiyacını azaltmada etkili olabileceği gösterilmiştir.Maggot terapi uygulaması yapılan hastalarda ağrı, koku ve anksiyete gözlemlenmiş olup yan etkileri azaltmak için aromaterapiye başvurulmuştur. Aromaterapide kullanılan uçucu yağların bireyler üzerinde fiziksel, psikolojik ve ruhsal olarak birçok etkisi mevcuttur. Larvaların dört ana etkisi; biyolojik debridman, yaranın dezenfeksiyonu, iyileşmenin uyarılması, biyofilm oluşumunun önlenmesi ve yok edilmesi olarak sayılabilir. Hastaların bu tedaviye devam etmesini engelleyen ana faktör, iğrenme ve larvaların hareketli oluşudur. Bu çalışmada kronik yaraların iyileşmesinde larva tedavisinin hasta şikayetlerinde ve yara dokusu üzerindeki etkinliğinin araştırılması ve hemşirelik yaklaşımının incelenmesi amaçlanmıştır.

Materyal-Metod: Bu çalışmada Başakşehir Çam ve Sakura şehir Hastanesinde Ocak 2023 – Temmuz 2023 yılları arasında kliniğmize başvuran diyabetik ayak ve sakral dekübite bağlı yaraları mevcut olan ve maggot terapi uygulanan 10 olgu da aromaterapi uygulaması değerlendirilmiştir. Olgularda yara zemini, yuk(iğrenme) tepkisinde değişiklik ve hemşirelik girişimleri değerlendirildi.

Sonuç: Diyabetik ülser ve sakral dekübit gibi iyileşmeyen yaralar hastalarda yaşam kalitesini bozmakla beraber uygun tedaviyi almadığı takdirde mortal olabilen rahatsızlıklardır. Erken evrelerde non-invaziv olarak uygulanan maggot terapinin alandaki nekrotik dokuyu temizlediği ve ardından granülasyon dokusunun oluşmasını stimüle ettiği görüldü. Geç evrelerdeki olgularda ise oluşan nekrotik dokuları debride ettiği ve sahanın operasyona hazır hale geldiği gösterildi Maggot terapi tekniği cerrahi debridmana alternatif bir yöntem olarak kullanıldı. Maggot terapinin uygulama esnasında aromatik yağlar eşliğinde ağrının, anksiyetinin ve iğrenmeyi azaltarak tedavinin devamlılığının sağlanmasına yardımcı olduğu gözlemlenmiştir.

Anahtar Kelimeler: Aromatik yağlar, iğrenme, maggot terapi

P-25
DEPREM FELAKETİ SONRASI YARALARDA YERLEŞEN MİKROORGANİZMALAR VE HEMŞİRELERİN SAVAŞI

Nurullah Arıç, Tuğba Kahveci Demir, Ümran Oymak, Perçin Karakol
Başakşehir Çam Ve Sakura Şehir Hastanesi İstanbul

Giriş: Deprem felaketi ile yüzyıllar içerisinde defalarca zarar görmüş ve tekrarı beklenen bir coğrafyada yaşamaktayız. Son olarak 6 Şubat tarihinde 6 ili çok yaygın şekilde olmak üzere pek çok şehrimizi etkilemiş olup çok sayıda can kaybı ve yaralanma meydana gelmiştir. Yaralanmalar, genellikle göçük altında kalma sonrası crush yaralanma, uzuv kaybı, kompartman sendromu olarak karşımıza çıkmıştır. Deprem sonrası enkaz altından direkt çıkarılan ve ilk tedavileri bulundukları ilde yapılan hastalar tarafımıza 3. günden sonra transfer edilmiştir. Bu dönemde erken ve geç olmak üzere alınan hastalarda çok sayıda bakteri üremesi görülmüş, tropikal ve sistemik antibiyoterapilere başlanmıştır. Hastanede yatış sürelerinin uzaması nedeniyle de yaralar fırsatçı bakteri üremesine yatkın hale gelmiştir. Yara yerlerinin enfekte olması ile beraber yaraların Plastik cerrahi kliniği tarafından kapatılması, greftlerin tutma fleplerin yaşayabilme oranları düşmüştür. Çalışmaya dahil edilen hastalar farklı cerrahi ve travma kliniklerinde yatmaktadır. Yaptığımız çalışmada hastalardan debritman sırasında alınan doku biyopsi örnekleri ve yara sürüntü kültürleri ile mikroorganizmaların dağılımları incelenmiş olup yara yerlerine göre pansuman ve hemşirelik bakımlarının şekillenmesi amaçlanmıştır.

Materyal Metod: Hastanemizin çeşitli servislerinde yatan toplam 122 depremzede hasta çalışmaya dahil edildi. Yara yeri kültürleri ve doku biyopsileri alındı. Doku biyopsisi debritmanlar sırasında antiseptik solüsyon uygulanmadan derin dokudan alınmıştır. Alınan örnekler steril kaplara konularak patolojı labaratuvarına gönderilmiştir. Yara sürüntü kültürü için yara yerinden sürüntü çubukları ile yaranın yüzeyinden ve yara içine temas edilecek şekilde örneklere alınıp mikrobiyoloji labaratuvarına gönderilmiştir.

Sonuç: Yaralardan alınan 28 adet doku biyopsi kültürlerinden 20 tanesinde üreme olmuş olup 8 farklı mikroorganizma tespit edilmiştir. Kültür sonuçlarından tespit edilen "Acınetobacter Baumannii" %25 oran ile en sık görülen mikroorganizma olmuştur. Yara sürüntü kültürü olarak 94 hastadan alınan örneklerden 42 tanesinde üreme tespit edilmiştir. Alınan örneklerden 64 adet Gram (-) basil, 18 adet Gram (+) basil tespit edilmiştir. Sürüntü kültürlerinden tespit edilen "Acınetobacter Baumannii" %26,82 oran ile en sık görülen mikroorgnizma olmuştur. Depremzede hastalarda da fırsatçı enfeksiyon oranları, cerrahi klinik hastaları ile benzer şekilde bulunmuştur.

Anahtar Kelimeler: Yara yeri enfeksiyonu, Depremzede yaraları, Fırsatçı mikroorganizma

P-26
OTİZM VE MORBİD OBEZ TANILI HASTANIN BASINÇ YARALANMASINDA YARA BAKIM SERÜVENİMİZ

Ferişte Güney[1], Birgül Ödül Özkaya[1], Ali Bayram Kasım[2]
[1]*S.B.Ü. İstanbul Bakırköy Dr. Sadi Konuk Eğitim ve Araştırma Hastanesi*
[2]*Diyabetik Ayak ve Kronik Yara Bakımı Servisi, İstanbul*

Giriş: Basınç yaralanması; basınç, sürtünme, gerilme, yırtılma veya diğer faktörler nedeniyle genellikle kemik çıkıntıları üzerinde bulunan deri ve/veya deri altı dokularının zedelenmesidir. Avrupa Basınç Ülseri Tavsiye Paneli (EPUAP) mobilitesi ve aktivitesi sınırlı, sürtünme ve yırtılma için potansiyeli yüksek olan bireylerde basınç yaralanma riskinin mutlaka değerlendirilmesi gerektiğini önermektedir. Bireyi ve aileyi fizyolojik, psikolojik, ekonomik yönden ciddi şekilde etkileyen basınç yaralanmasının önlenmesi hemşireler için bakımın merkezinde yer alan, öncelikli ve profesyonel bir sorumluluktur.

Amaç: Bu olgu ile basınç yaralanmasında hemşirelik bakım ve girişimlerimizin sunulması amaçlandı.

Olgu: Otizm dışında başka ek hastalığı bulunmayan 29 yaşındaki erkek hasta pnömoni sebebi ile on gün dış yoğun bakım sürecinden sonra hastanın sakral bölgede 20x15 cm nekrotik doku ile kaplı evrelendirilemeyen evrede kötü kokulu yarası bulunmaktadır. Göğüs servisinde tedavisi tamamlandıktan sonra kronik yara servisimize devri yapılmıştır. Ameliyathane de cerrahi debridman yapılan hastanın 20x15x9 cm boyutlarında olan yarasına serviste beş kür yıkamalı ve dört kür normal olmak üzere toplam dokuz negatif basınçlı yara tedavisi yapıldı. Yarasında küçülme gözlenen 11x7x3,5 cm boyutunda olan ve akut faz değerleri gerileyen hastaya plastik cerrahi tarafından flap kaydırma ameliyatı yapıldı. Ardından 5,5x3x2,5 cm e kadar küçülen yaraya hemoglobin içeren sprey ile altı pansuman ve üç kez vakum yardımlı kapama yöntemi üç günde bir uygulandı. Dört ay sonunda epitelize ve temiz halde olan yara ile hasta eksterne edildi.

Sonuç: Basınç yaralanmalarının önlenmesi için risk tanılama, cilt bakımı, beslenme, pozisyon değiştirme, mobilizasyon ve eğitim temel noktalar olmuştur.

Anahtar Kelimeler: Otizm, basınç yaralanması, debridman

Debridman öncesi ve son hali

P-27
ENFEKTE NEKROTİK BASINÇ YARASININ ENZİMATİK DEBRİTMAN İLE TEDAVİSİ: OLGU SUNUMU

Aslı Korkut, Birgül Tunca, Sercan Dener, Hatice Eren, Hilmi Uyar
Afyonkarahisar Devlet Hastanesi, Diyabetik Ayak ve Yara Bakım Ünitesi, Afyonkarahisar

Giriş: Basınç yarası, önlenebilir bir sorun olmasına karşın görülme sıklığı yüksek bir sağlık sorunudur. Temel amaç, basınç yarası gelişmeden önlenmesini sağlamak, basınç yarası gelişmiş ise erken dönemde tanılayıp tedavi sürecini başlatmaktır. Basınç yarasını önlemede kullanılan yöntemlerin yanı sıra basınç yarası oluştuktan sonra uygulanacak birden çok tedavi yöntemi de bulunmaktadır. Basınç yarasında, normal yara süreci araya giren enfeksiyonlarla gecikir ve zorlaşır. Bu çalışmada, yoğun bakımda yatan bir hastada enfekte nekrotik basınç yarası tedavi süreci ve sonuçları paylaşılmıştır.

Olgu: S.B. 73 yaşındaki erkek hastadır. 07.12.2022 tarihinde S.B serebrovasküler hastalık ve intrakranial hemoraji tanısıyla entübe edilmiş ve ventilatöre bağlanarak, 3. basamak yoğun bakımda takip edilmeye başlamıştır. 27.12.2022 tarihinde yara bakım konsültasyonu istenen hastanın ilk muayenesinde sağ ve sol gluteal bölgelerinde, 15x10x5 cm boyutlarında, 4. evre, pürülan akıntılı, nekrotik, enfekte ve yara çevresinde eritemli bir basınç yarası olduğu tespit edilmiştir. Aynı gün yoğun bakımda, yatak başı cerrahi debritman ile yara temizlenmiş, derin doku kültürü alınmış ve klebsiella enterobacteri üremesi tespit edilmiştir. Yara, sabahları poliheksanid ve poloksomer içeren solüsyonla temizlenip, akşamları poliheksanid ve poloksomer içeren solüsyonla temizlendikten sonra antibakteriyel enzimler içeren enzyme alginogel ile dezenfekte edilip kapalı pansuman yapılmıştır. 7 gün sonra, derin doku kültürü negatif sonuç vermiş, nekroz azalmıştır. 14 gün sonra yara iyileşmesi gözlenmiş ve tedavi değiştirilmiştir. Epitalizasyonu ve granülasyonu artıran kremlerle kapalı pansuman uygulanmıştır. 21. gün sonunda yara grade 3 olarak değerlendirilmiş, boyutu 5x5x2 cm'ye küçülmüştür.

Sonuç: Yara bakımında gözlem, değerlendirme ve ürün seçimi önemlidir. Bu çalışma, yatak başı cerrahi debritmanın yanı sıra enzimatik debritmanın da önemini vurgulamaktadır. Kollaidal gümüş, hiyalüronik asit ve sodyum tuzu içeren ürünler, enfeksiyon kontrolü ve yara iyileşmesini hızlandırıcı etkileri nedeniyle kullanışlıdır.

Anahtar Kelimeler: basınç yarası, enzyme alginogel

Olgu Takibi

P-28
EPİZYOTOMİ İNSİZYONUNDA YARA BAKIMI YAKLAŞIMIMIZ

Perçin Karakol, Ümran Oymak, Tuğba Kahveci Demir, Nurullah Arıç
Başakşehir Çam ve Sakura Şehir Hastanesi İstanbul

Giriş: Ülkemizde halen doğumların %70 i normal yolla olmakla ve hastanelerde kayıt altındaki doğumların %90 ına, spontan laserasyonları önlemek adına vajen açıklığı, ve perineal bölgede kafa baskısı ile beyazlaşmanın görülmesini takiben Kadın doğum hekimlerince Epizyotomi yapılmaktadır. Epizyotominin pozitif kazançları; spontan laserasyonların önlenmesi, düzgün bir kesi olduğu için yara iyileşmesinin arttırılması, pelvik taban kaslarının korunması ve ezilmesinin önlenmesi ve fetal distresin azaltılmasır. Dezavantajları arasında ise; Yara yeri enfeksiyon sıklığının artması, ek kesi nedeniyle kanama hematom riski, insizyonel skar ve sonrasında disparoni olarak özetlenebilir.

Amaç: Hastanemiz bünyesinde Kadın Doğum kliniğince takip edilen 12 primer epizyotomili primipar kadın hasta, postepizyo yaklaşık 1. Haftada yüksek ateş, yaklaşık 3 cm lik median ve mediolateral insizyon sahalarında akıntı, kızarıklık, yara kenarlarında dehisans, ağrı ve bölgesel hassasiyet şikayeti ile görüldü. Hastalardan sadece 2 si diabetik olup diğer hastaların immunkompromize durumları yoktu. Tüm hastaların 3.gün yara yeri kültürlerinde anaerobik flora elemanları görülüp uygun antibiyoterapi başlanmıştı. Perineal yara iyileşmeleri REEDA skalasına göre değerlendirildi. Tarafımızdan lokal yara bakımı için destek alındı. 11 hastada doğum sonrası 6. Ayda şikayetlerinin devamı üzerine perinoplasti operasyonuna alındı.

Sonuç: Tüm hastaların günlük pansumanları asepsi tekniklerine dikkat edilerek, antiseptik solüsyonla önden arkaya doğru yapıldı. Kuru tutulması ve çevre sahaya bariyer krem önerileri ile gayta ile bulaş önlenmeye çalışıldı. Ağrıyı önlemek adına peşpeşe sıcak soğuk uygulamalar, annelere anlatıldı. Lateral pozisyonda yatış önerilen tüm hastalara topikal %2 lik Chlorhexidine Digluconate içerikli kremler ile pansuman ve steril pedlerle kapama yapıldı. Hastalardan sadece 1 inde sekonder iyileşme gerçekleşmedi debritman sonrası resuture edildi. Yaklaşık 2 gün sonra klinik tabloları toplayan hastalar ortalama 1. Haftada eksterne edildi. Takiben alınan Kültür antibiyogramlarında üreme olmadı. Hastalar 1 hafta boyunca oturma banyolarına devam etti, sık emzirerek involusyon amaçlandı. Postop 10. Günde sadece 1 hastanın enfeksiyon bulguları oldu kliniğe yatırılarak sistemik antibiyotik başlandı.

Tartışma: Epizyotomi insizyon enfeksiyonlarında seçilen teknik, kullanılan sutur materyali, cerrahi asepsi vs gibi faktörlerin yanında maternal hijyen bozukluğu, immunsupresif durumlar ve uzun travay süreleride etken olabilir. Pelvik taban ameliyatları sonrası ise iyileşme daha geç olmaktadıri yara bakımı öncelikli önem kazanmaktadır.

Anahtar Kelimeler: Epizyotomi Hemşirelik Bakım

P-29
MEMEDEKİ FLEP NEKROZU VE ATONİK ENFEKTE YARANIN BİYOAKTİF YARA BAKIM ÜRÜNLERİ İLE YÖNETİMİ

Seda Karaçam, Onur Can Güler, Gülyaşar Ketenci İncel
Sağlık Bilimleri Üniversitesi, Ankara Dr Abdurrahman Yurtaslan Onkoloji Sağlık Uygulama ve Araştırma Merkezi

Giriş: Cerrahi yara ayrışması (CYA), neredeyse çoğu zaman kayıt dışı kalmasına rağmen çok sayıda hastayı etkileyen önemli bir post-operatif komplikasyondur. Cerrahi teknik, mekanik stres, enfeksiyon veya iskemi gibi iyileşmeyi bozan sebeplere bağlı oluşan CYA'nın etkileri, onkolojik hastalarda adjuvan tedavinin gecikmesi, kimi zaman reoperasyon gerektirmesi, hastanede yatış sürelerinin uzaması, tedavi maliyetlerinin artması gibi şekillerde ortaya çıkar. Bu bildirimizde unilateral meme kanseri sebebiyle opere edilen ve aynı operasyon esnasında kontralateral redüksiyon mamoplasti (RMP) uygulanan hastanın RMP'li taraftaki flep nekrozu ve enfeksiyon ile seyreden atonik yarasının yara bakım ürünleri ile yönetimini takdim edeceğiz.

Olgu: Kliniğimizde sol meme kanseri tanısı ile sol modifiye radikal mastektomi ile eşzamanlı olarak sağ RMP uygulanmış olan 57 yaşındaki postmenopozal nondiyabetik kadın hasta postoperatif (PO) 16. günde yarada ayrışma ve pürülan akıntı sebebiyle kliniğimize başvurdu. Enfekte görünümdeki yaradan kültür gönderildikten sonra hastaya intravenöz ampirik antibiyoterapi (piperasilin/tazobaktam ve teikoplanin) başlandı ve iki günde bir yara yatağı ve çevresi bol izotonik ve antiseptik ile yıkanıp yara yatağına aljinatlı hidrojel yara bakım jeli ve çevresindeki sızıntı tarzı hemorajiler için kalsiyum aljinatlı fiber örtü uygulandı. Kültürde E. coli üremesi olan hastaya mevcut antibiyoterapi altında üç kez bu şekilde yara bakımı uygulandıktan sonra eksüda vasfındaki akıntıdaki artış sebebiyle günlük olarak hidrofiber örtü ile pansumana devam edildi. Tekrarlanan yara kültürleri sonucu negatif olarak geldikten sonra (PO 28. gün) antibiyoterapi stoplandı ve tedavinin bu aşamasına dek yaradaki enfeksiyon varlığı sebebiyle tercih edilmemiş olan biyolojik olarak çözünebilir hyaluronan derivesi Hyaff® ve sodyum aljinat granüllerinden içeren biyoaktif materyal ile üç günde bir pansumana devam edildi. Bu materyal öncesinde sadece distile su ve/veya izotonik ile yıkanan yaraya başka hiçbir kimyasal madde uygulanmadı.
Yara bakımı süresince yaradaki kimyasal debridman sayesinde nekrotik dokunun kaybolduğu, kullanılan hidrojel bazlı biyoaktif materyaller sayesinde yaranın nem oranının ve inflamasyonun dengelendiği, pembe granülasyon dokusunun oluştuğu gözlendi ve hastanın yarası genel anestezi altında primer olarak onarıldı.

Sonuç: Yaranın küçük bir bölümündeki yüzeysel veya tümünde tam kat ayrışma gibi şekillerde görülebilen CYA yönetiminde medikal tedaviye ek olarak uygun yara bakımının aljinatlı yara bakım ürünleri ile desteklenmesi yara iyileşmesini etkin bir şekilde hızlandırmaktadır.

Anahtar Kelimeler: meme cerrahisi, atonik yara, yara bakımı

Resim

Bakım sürecinde yaranın değişimi

P-31
BASINÇ YARALANMASI VAKALARINDA ALLOBLAST KÖK HÜCRE UYGULAMASI; DENEYIM PAYLAŞIMI

Ömer Faruk Atalay, Deniz Yahcı, Uğur Onur Kasman
Pendik Medikalpark Hastanesi

Basınç yaralanmaları; tüm dünyada olduğu gibi ülkemizde de özellikle yüksek riskli popülasyona yönelik önleyici politikalar yürütülmesine rağmen sıklıkla karşılaşılan kronik yaralardan biri olarak karşımıza çıkmaktadır. Basınç yaralanmaları büyük oranda önlenebilir bir durum olsa da yaralanma oluştuktan sonra doğru evrelendirmek ve yaraya uygun bakımı yapmak kıymetlidir. Literatürde, tek başına, basınç ya da yırtılma ile basıncın bir arada sebep olduğu, genellikle kemik çıkıntılar üzerinde ortaya çıkan lokalize deri ve /veya deri altı doku hasarı olarak tanımlanan yaralanmaya birçok durum sebep olmaktadır. Basınç yaralanmalarının gelişiminde hastaya ilişkin faktörlerin (kronik hastalıklar, yaş, obezite, malnutrisyon, anemi vb.) yanı sıra, yoğun bakım yatış süresinin uzaması da hastalarda basınç yaralanması oluşma riskini arttırdığı yapılan birçok bilimsel çalışmayla kanıtlanmıştır. Bu bildiride pendik medikalpark hastanesi yara polikliniğinde debritmana uygun bulunmayan, evre 4 basınç yaralanması bulunan bir hastanın yara bakımı ve tedavisi sunulmuştur.
Beyin tümörü teşhisi ile opera edilen 47 yaşındaki kadın hastanın operasyon sonrası komplikasyona bağlı olarak yatağı bağımlı hale gelmesi sonrası yoğun bakım sürecinde basınç yaralanması oluşmuş. Hasta birimimize başvurduğunda sol torakanter bölgesinde 12x14cm(fotoğraf-1) boyutlarında 3cm derinliği ve en derinin 11cm olan 3 adet tüneli olduğu ilk muayenede kayıt edilmiştir. Sonrasında hastanın yara bölgesi ameliyata uygun görülmediği için yatak başında küçük seri debridmanlar ile tedavisi başlandı. Negative basınçlı yara tedavisi (NBYT) uygulaması ile ilk süreçte takip edilen hastanın yara içerisinde granülizasyonu sağladıktan sonra yaranın iyileşme hızını arttırmak ve epitelizasyonun az skar ile sağlıklı bir şekilde oluşması için alloplast kök hücre uygulaması yapılmıştır. Uygulama sonrası yara boyutu 2 hafta içinde 8x11cm(fotoğraf-2) den 3x2 cm(fotoğraf-3) boyutuna düşmüştür. Iyileşme hızına gözle görülür seviyede katkı sağlayan bu uygulama diyabetik ayak vakalarında da kullanılmaya başlanmıştır.

Anahtar Kelimeler: basınç yaralanması, kronik yara bakımı, yarada alloblast kök hücre uygulaması

basınç yaralanması

İLK MUAYENE

15. HAFTA

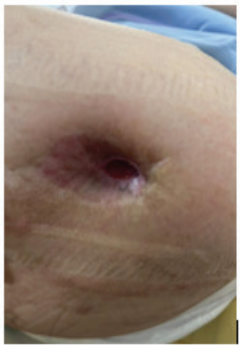

17.HAFTA

P-32
EVDE SAĞLIK HİZMETLERİ 2022 YILI YARA BAKIM OLGULARI

Nadire Karahan, Güldem Yıldız, Meryem Kapancı
Medipol Mega Üniversite Hastanesi,Evde Sağlık Hizmetleri,İstanbul

Basınç Yarası Olgu Sunumu
Hasta Adı Soyadı: C.D
Cinsiyet: Erkek
Yaş: 45
Tanı: Beyin Maling Neoplazm
Kronik Hastalıklar: Hipertansiyon
Kullandığı İlaçlar: Depakin 50 mg 2x1
Lioresal 10 mg 3x1
Benvida 200mg 2x1
Keppra 1000 mg 2x1
lyrica 150mg 2x1
Norodol damla 3x20
Lansor 30 mg 1x1

Anahtar Kelimeler: Basınç yarası, Evde Sağlık Hizmetleri, Pansuman

Evde Sağlık Hizmetleri 2022 Yılı Yara Bakım Olguları Basınç Yarası

Laboratuvar Sonuçları	**İLK DEĞERLENDİRME**				**30 GÜN SONRA DEĞERLENDİRME**			
	Yara Kültürü	**Hbg**	**Albümin**	**Diğer**				
Fiziksel Bulguları	**Nabız**	**Isı**	**Renk**	**Hareket**	**Nabız**	**Isı**	**Renk**	**Hareket**
	80/dk	37,5 °C	Kızarık	Hareketsiz	65/ dk	36,5 °C	Normal	Hareketsiz

YARANIN BOYUTLARI	**Yaranın Uzunluğu (U)**	**Yaranın Derinliği (D)**	**Yaranın Genişliği(G)**
	5 cm	Evrelendirilemeyen	3 cm

İlk Pansuman

10.Pansuman

20.Pansuman

Bakım Yaklaşımımız Yaranın temizliği Polyhexanide+ Poloxamer'li solüsyon ile yapıldı. Nekrotik dokunun debritmanı Enzym Alginogel ile yapıldı. Nekrotik doku temizlendikten granülasyonu desteklemek için kollajen kullanıldı. Sonrasında Kendiliğinden jel oluşturan tül örtü ile devam edildi. Hasta yakınlarına uygun pozisyon değişimi, beslenme ve yatak içi aktif-pasif hareketler ile ilgili eğitimler verildi. 20 seans pansumandan sonra doku bütünlüğünün sağlandığı ve basınç yarasında iyileşme görüldü.

P-33
EVDE SAĞLIK HİZMETLERİ 2022 YILI YARA BAKIM OLGULARI

Nadire Karahan, Güldem Yıldız, Meryem Kapancı
Medipol Mega Üniversite Hastanesi,Evde Sağlık Hizmetleri,İstanbul

Ekstravazasyon Olgu Sunumu
Hasta Adı Soyadı: F.T
Cinsiyet: Kadın
Yaş:78
Tanı: Yumuşak doku hasarı
Kronik Hastalıklar: Diyabetes mellitus, hipertansiyon
Kullandığı İlaçlar: Glukofen 100 mg 2x1
Coversyl 10 mg 2x1

Anahtar Kelimeler: Ekstravazasyon, Evde Sağlık Hizmetleri, Pansuman

Evde Sağlık Hizmetleri 2022 Yılı Yara Bakım Olguları Ekstravazasyon

	İLK DEĞERLENDİRME				15 GÜN SONRA DEĞERLENDİRME			
Laboratuvar Sonuçları	**Kültür**	**Hbg**	**Albümin**	**Diğer**				
	İdrarda: Enterococcus faecalis üredi.	10.0 5 g/dl	3.785 g/dl	CRP 9.12 mg/dl	Alınmadı	Alınmadı	Alınmadı	Alınmadı
Fiziksel Bulguları	**Nabız**	**Isı**	**Renk**	**Hareket**	**Nabız**	**Isı**	**Renk**	**Hareket**
	88/dk	37°C	Kızarık Nekrotik	Hareketli	56/ dk	36.3 °C	Normal	Hareketli

YARANIN BOYUTLARI	Yaranın Uzunluğu (U)	Yaranın Derinliği (D)	Yaranın Genişliği(G)
	9 cm	Yüzeysel	4 cm

İlk Pansuman

10.Pansuman

20.Pansuman

Bakım Yaklaşımımız Yaranın temizliği Polyhexanide+ Poloxamer'li solüsyon ile yapıldı. Nekrotik dokunun debritmanı Enzym Alginogel ile yapıldı. Nekrotik doku temizlendikten sonra Antimikrobiyal Hydrobalans örtü ile desteklendi. Kendiliğinden jel oluşturan örtü Granülasyon desteklendi. Hasta ve hasta yakınlarına beslenme, diyabet eğitimi ile ilgili eğitimler verildi. 20 seans pansumandan sonra doku bütünlüğünün sağlandığı ve Ekstravazasyon yarasında iyileşme görüldü.

P-35
SPİNA BİFİDALI YETİŞKİN BİREYDE SAKRAL BÖLGEDE BASINÇ YARALANMASI: HEMOGLOBIN SPREY UYGULAMA ÖRNEĞI

Cansu Çırak, Rabia Koca, Gaye Filinte
İstanbul Kartal Dr. Lütfi Kırdar Şehir Hastanesi

Giriş: Spina Bifida (SB), hamileliğin 22. ve 28. günleri arasında nöral tüpün yetersiz kapanması sonucu oluşan konjenital, kompleks ve çoğunlukla lezyon seviyesine göre motor kayıp, duyu kaybı, mesane ve barsak problemlerine neden olan kronik bir merkezi sinir sistemi hastalığıdır. SB' li bireyler tüm bu sebeplerden dolayı basınç yaralanmalarına yatkındırlar.(Basınç Yaralanması Olan ve Olmayan Spina Bifidalı Hastaların Karşılaştırılabilir Hastaneye Yatışları Arasında Kalış Süresi ve Maliyetler Arasındaki Farklılıklar).

Olgu: 29 yaşında, SB'li erkek hasta. Alt ekstremitede sınırlı hareketliliğe sahip ve 2016 yılından beri iyileşen ve tekrar oluşan basınç yaraları ile mücadele etmekte. Kurumumuza son başvuru tarihinde sakral alanda 5*5, 8*6, 5*4, 3*2 cm boyutlarında çoklu bölgelerde evre 4 evre 3 basınç yaralanmaları mevcuttu (Resim 1). Plastik cerrahi kliniği tarafından yapılan debritman sonrasında 8 seans negatif basınçlı yara kapama tedavisi uygulandı. Yeterli iyileşme sağlanamayan hastamız için hemoglobin sprey uygulanmasına karar verildi.

Hemoglobin sprey uygulaması: Öncelikli olarak sol iskial tübresit hizasında yer alan ve yara boyutu (5*5cm) daha küçük olan bölge uygulama için tercih edildi. Uygulama öncesinde mekanik debritman ve yara temizliği işlemleri gerçekleştirildi ve yaraya 10 cm uzaklıktan 1 saniyelik 1 sprey uygulaması yapıldı, yara yüzeyinin tamamen ürün ile kaplandığı görüldü. Yaranın üzeri hava geçirgen bir köpük örtü ile kapatıldı. 14 Şubat- 14 Nisan 2023 tarihleri arasında haftada 2 kez olacak şekilde hastaya hemoglobin sprey uygulaması yapıldı. 16 seans hemoglobin sprey uygulaması sonrasında yara çapı 4*2,5 cm olarak ölçüldü. Ek olarak fibrin dokuların temizlendiği, yara tabanın cilt seviyesine yaklaştığı, yara eksüdasının büyük ölçüde azaldığı gözlendi (Resim 2).
Sonuç olarak iyileşmesi zor kronik yaralarda, yenilikçi bir tedavi uygulaması olarak yara yüzeyinde oksijenlenmeyi artıran hemoglobin sprey uygulaması yapılabilir.

Anahtar Kelimeler: Basınç yaralanması, hemoglobin sprey, spina bifida

Resim 1

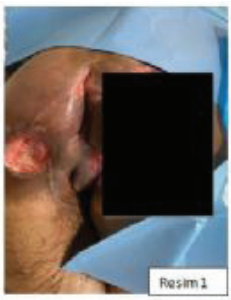

P-36
AÇIK KARIN YARALARI VE PERİSTOMAL CİLT KOMPLİKASYONLARININ YÖNETİMİ:OLGU SUNUMU

Meral Altunsoy, Aytül Başeğmez
İstanbul Üniversitesi İstanbul Tıp Fakültesi Stomaterapi Ünitesi

E.S,kadın,60 yaş, Ameliyatlı FAP zemininde splenik fleksura tümörü (total kolektomi) + Ameliyatlı rektum tümörü (total proktektomi + ileonal J poş anastomoz+saptırıcı ileostomi) + Ameliyatlı ileus (laparotomi + batın VAC'ı kurulması) Ib perforasyonu + Enterokutanöz fistül.Dış merkezden gelen hastaya 4 kez VAC uygulanmış. Fistül ağzı görülemeyen,açık karın alanı 7*8,5*4,5 cm boyutunda,çıktı yüksek debilidir. Hidrokolloid yara örtüsü,pasta,cilt bariyeri,100 lük tek parça stoma torbası kullanılarak fistül kontrol altına alınmıştır.Sol alt kadranda da cilt ile aynı seviyede ileostomisi vardır. Fistülün ve stomanın yakınlığı bakımı zorlaştırmaktadır.Stoma için de sızıntıyı önlemek için çukur adaptör ve kemer kullanılmış,cilt komplikasyonlarını önlemek için de bariyer sprey kullanılmıştır. Cilt komplikasyonlarını önlemek ve hastanın konforunu sağlamak için sık gözlem yapılmış,torbanın düzenli aralıklarla boşaltılması sağlanmış,beslenme ve nutriyon ekibi tarafından diyeti düzenlenmiştir. Uzun süre hastanede kalmaya ve komplikasyonlara bağlı hastada ruhsal değişimler de olduğu için liyezon psikiyatrisi ile de işbirliği içinde psikolojik destek sağlanmıştır.Hastanın fistül alanı küçülüp fistül orta debili duruma geldiğinde, hasta ve ailesine gerekli eğitimler verildikten sonra 35. gününde taburcu edilmiştir.Cerrahi ekip tarafından,onkoloji tedavisi devam eden hastanın fistülünün spontan kapanması için beklemeye karar verilmiş olup takipleri devam etmektedir.
Açık karın ve fistül durumunda bağırsak içeriği koroziv etkisinden dolayı ciltte önemli lezyonlara neden olabilir. Gerek koruyucu örtülerle gerekse stoma ekipmanları ile cildin korunması bu uzun süreli tedavi sürecinde önemlidir. Eğer cilt yaraları açılır ise hasta fistülden çok bu yaralar nedeniyle sıkıntı çekmektedir.
Açık karın ve zorlu enteroatmosferik fistüllerin iyileşmesi ve yönetiminde hastaya uygun yara bakımı,uygun pansuman yöntemleri ve malzemelerinin kullanılması ve nitelikli bakımı sağlayacak stomaterapi hemşirelerine önemli görev düşmektedir.

Anahtar Kelimeler: Açık karın, fistül, stoma

P-37
ALKOL BAĞIMLILIĞI OLAN HASTALARIN YANIK SÜRECİNİN DEĞERLENDİRİLMESİ

Selenay İşcimen Tombul, Selma Beyeç, Sabriye Dayı, Kadir Güler, Beyza Dede Yalçıntaş
Bursa Şehir Hastanesi, Yanık Merkezi, Bursa

Amaç: Alkol etkisiyle yanık olayına sebep olma ya da tesadüfen çıkan yanık durumundan kendini koruyamayarak mortalite ve morbiditesi daha yüksek ciddi yanık vakalarının değerlendirilmesi, alkol bağımlılığının tedavi sürecinde hasta ve bakım veren sağlık profesyonelleri için zorluklarının incelenmesi, yanık tedavisinin yanı sıra hastaların psikososyal süreçlerinin de ortaya konması amaçlanmaktadır.

Gereç-Yöntem: 19.01.2020 ile 31.05.2023 tarihleri arasında Bursa Şehir Hastanesi Yanık Merkezinde yanık tedavisi yapılmış aynı zamanda alkol bağımlılığı olan hastalar retrospektif olarak taranarak hastaların demografik bilgileri ve tedavi süreçleri ile ilgili veriler kaydedildi.

Bulgular: Yukarıda belirtilmiş tarih aralığında merkezimizde hem alkol bağımlısı hem de yanık tedavisi olan 8 hasta tespit edildi. Bu hastaların hepsi erkekti ve yaş ortalaması 51 (41-63) di.
Yüksek doz alkol alımına bağlı şuur kaybı olan ve aynı zamanda sigara kullanan 4 hastamızda sigara kaynaklı ev yangınına da sebep olduğu görüldü.
Hastaların 7 si alev, 1i kimyasal yanıktı ve 3 nün total yanık alanı yüzde 30 ve üzeri hesaplandı. Greft yapılan ve yoğun bakımda takip edilen 6 hastadan 5 nin yatışı 1 aydan daha fazla sürdü, psikiyatri desteği istenen 5 hastanın 2 sinde yoksunluk tablosu gelişti.

Sonuç: Yanık vakaları ciddi sakatlık ve ölüme dahi neden olabilen ve aynı zamanda ekonomik, sosyal ve psikolojik maliyetler doğuran yaralanmalardır. Alkol bağımlılığının da erken yaşam kaybı, sakatlık ve sağlık bozukluklarında önemli bir rolü vardır. Bu çalışmada saptanan alkol bağımlılığı durumunda, daha ciddi yaralanmaya sebep olabildiği, tedavi uyumunu olumsuz etkilediği, yoksunluk ve deliryum tablolarıyla daha sık karşılaşıldığı ve iyileşme sürecinin geciktiği görülmüştür.

Anahtar Kelimeler: Alkol, bağımlılık, yanık

P-39
TOPİKAL EPİDERMAL BÜYÜME FAKTÖRÜ UYGULANAN DİYABETİK AYAK HASTALARININ DEĞERLENDİRİLMESİ

Levent Demir[1], Sena Aslan[2], Mustafa Öztürk[3]
[1]*Kayseri Şehir Eğitim ve Araştırma Hastanesi, Sualtı Hekimliği ce Hiperbarik Tıp*
[2]*Kayseri Şehir Eğitim ve Araştırma Hastanesi, Podoloji*
[3]*Kayseri Şehir Eğitim ve Araştırma Hastanesi*

Giriş: Epidermal büyüme faktörü(EGF), hücrelerin bölünmesi, farklılaşması, yaşaması, çoğalması, büyümesi ve hücre göçünü uyaran protein yapıda bir büyüme faktörü olup, organizmadaki pek çok fizyolojik ve patolojik süreçte rol almaktadır. EGF, anti- enflamatuar, anti-apoptotik, nörotrofik ve nöroprotektif etkilere sahiptir. EGF'nin, fibroblast çoğalmasını granülasyon dokusunun oluşumunu hızlandırarak, epitelizasyonu artırarak ve yeni damar oluşumunu uyararak yara iyileşmesini hızlandırdığı yapılan çalışmalar ile ortaya konulmuştur. Çalışmamızda diyabetik ayak yaralarında topikal epidermal büyüme faktörü uygulanan hastaların sonuçlarını sunmak hedeflenmiştir.

Materyal-Metod: Kayseri Şehir Eğitim ve Araştırma Hastanesi Hiperbarik tıp polikliniğinde topikal epidermal büyüme faktörü uygulanan diyabetik ayak hastaları değerlendirmeye alındı. Düzenli olarak takip ve dökümente edilen hastaların tedavi süreçleri ve sonuçları değerlendirildi.

Bulgular: Toplamda on hasta değerlendirmeye alındı. Hastaların yaraları wagner grade 2 ve 3 olarak değerlendirildi. Tedavi sonrasında hastaların tamamının yaraları kapandı. Hastalarda topikal büyüme faktörüne bağlı herhangi bir yan etki gözlenmedi.

Sonuç: Takip ettiğimiz olgular, diyabetik ayak yaralarında yara yatağında metalloproteinazlar tarafından parçalanan büyüme faktörlerini topikal büyüme faktörü ile replase etmenin anjiogenezi, epitelizasyonu ve kollajen salgılanmasını uyararak yara iyileşme süresini kısalttığını ve yara iyileşmesini anlamlı oranda arttırdığını düşündürmektedir. Bu konuda iyi planlanmış randomize kontrollü çalışmalara ihtiyaç vardır.

Anahtar Kelimeler: Topikal büyüme faktörü

Topikal büyüme faktörü ile iyileştirilen diyabetik ayak olgusu

P-41
ETLİK ŞEHİR HASTANESİ KRONİK YARA BAKIM VE DİYABETİK AYAK ÜNİTESİ: NE YAPTIK?

Cansu Cambaz, Hüliya Yağcıoğlu, Kader Sönmez, Mehtap Günel, Yaren Yörük, Kardelen Ovacıklıoğlu, İbrahim Yılmaz, Hikmet Erhan Güven
Etlik Şehir Hastanesi, Kronik Yara Bakım ve Diyabetik Ayak Ünitesi, Ankara

Giriş-Amaç: Kronik yaralar, normal, düzenli ve zamanında bir onarım süreciyle ilerlemeyen, yaygın olarak görülen, morbidite ve tedavi maliyetleri yüksek yaralardır. En sık görülen kronik yaralar; basınç yaralanmaları, diyabetik ayak ülseri, venöz-arteryel ülserlerdir. 2019 yılında yapılan bir meta-analizde, kronik yaraların toplam prevelansı 1000 nüfus başına 1,67 olduğu tahmin edilmiştir. Kronik yaraların yönetiminde hekim, hemşire, diyetisyen, podolog ve fizyoterapist gibi disiplinleri içeren bir ekip anlayışı gereklidir. Ünitemizde kronik yara bakım hizmeti genel cerrahi kliniği olarak yeri geldiğinde enfeksiyon hastalıkları, kardiyovasküler cerrahi, endokrinoloji, ortopedi ve travmatoloji, algoloji ve girişimsel radyoloji ile iş birliği içerisinde yürütülmektedir. Bu çalışma kronik yara bakım ve diyabetik ayak kliniği olarak dizayn edilmiş en kapsamlı ilk ve tek merkez olan Etlik Şehir Hastanesi Kronik Yara Bakım ve Diyabetik Ayak Ünitesi'ne 10 aylık süreçte başvuran hastaların retrospektif olarak değerlendirilmesi amaçlanmıştır.

Materyal-Metod: 01 Aralık 2022 – 20 Eylül 2023 tarihleri arasında Etlik Şehir Hastanesi Kronik Yara ve Diyabeti Ayak Ünitesi'ne başvuran hasta verileri retrospektif olarak tarandı. Yatan hastalar ve ayaktan başvuran hastaların sayısı, demografik verileri, klinikte yatan hastaların yatak devir hızı, konsültasyon sayısı, ameliyathane toplam vaka sayısı ve tipleri belirlendi.

Bulgular: Yatan ve ayaktan başvuran hasta sayısı 9018, ortalama günlük hasta sayısı 44,8'dir. Başvuran hastaların % 54,3'ü 18-65, % 45,7'si 65 yaş ve üzerindedir. Başvuranların %13,2'si kadın, %86,8'i erkektir. Bu hastaların % 51'inde diyabetik ayak ülseri, % 23,2'sinde basınç yaralanması, % 4,02'sinde venöz-arteryel ülser ve % 21,66'sında diğer yaralanmalar mevcuttur. Diğer birimlerden ünitemize danışılan toplam hasta sayısı 4056'dır. 20.03.2023 tarihinde açılan yataklı serviste takip edilen hasta sayısı 157, yatak devir hızı 10,69 olarak hesaplanmıştır. Ameliyathanede cerrahi girişim uygulanan toplam vaka sayısı 269'dur. Toplam vaka sayısının % 23,8'ine amputasyon, % 25,6'sına debridman ve % 50,5'ine debridman+negatif basınçlı yara kapama tedavisi uygulanmıştır. Anestezi türünün dağılımı ise % 14,86 lokal anestezi ve % 85,14 periferik blokajdır.

Sonuç: Kronik yaraların ülkemizde ve dünyada küresel bir sağlık sorunu olduğu bilinmektedir. Ünitemize başvuran hasta sayısının günden güne artış gösterdiği göz önüne alındığında hastanemizde olduğu gibi poliklinik, yataklı servis ve ameliyathanenin de olduğu kapsamlı kronik yara bakım merkezlerinin sayısının ülke çapında arttırılması gerektiği düşünülmektedir.

Anahtar Kelimeler: Diyabetik ayak ülseri, kronik yara, multidisipliner yaklaşım

P-42
DİRENÇLİ DİYABETİK AYAK ÜLSERLERİNDE CERRAHİNİN YARA BAKIM ÜRÜNLERİNDEN ÜSTÜNLÜKLERİ

Ahmet Orak, Havva Müge Sert, Deniz Esenyel, Çağla Çiçek, Gaye Filinte
Kartal Dr. Lütfi Kırdar Şehir Hastanesi, Plastik, Rekonstrüktif ve Estetik Cerrahi Kliniği, İstanbul

İyileşmeyen diyabetik doku defektleri Dünya üzerinde çok sayıda insanı etkileyen sağlık sorunlarından biridir. Diyabetik ayak ülserleri sıklıkla diyabete bağlı komplikasyonlarla şiddetini arttırmaktadır ve karşımıza amputasyona sebebiyet verebilecek ciddi enfeksiyonlarla çıkmaktadır. Bu yaraları kontrol altına almada günümüzde pansuman malzemeleri çeşitli olmakla birlikte oldukça etkilidirler. Ancak diyabetin doğası gereği diyabetik hastaların ülserlerine kemik ve tendon dokularının deformiteleri eşlik etmektedir. Bu nedenle sadece yara bakım ürünleri kullanılarak diyabetik ayak ülserlerinin tedavisinde başarılı sonuç almak oldukça zordur ve uzun sürmektedir. Bu ülserlerin tedavisinde hem kemik yapılarının hem tendon yapılarının hem de nöropatinin ve vaskülopatinin bir arada değerlendirilerek ortak bir tedavi yapılması gerekmektedir. Bu çalışmada sunulan hastada buna çok güzel bir örnek teşkil etmektedir.

45 yaşında diyabet tanılı kadın hasta 7 yıldır bilateral ayaklarında diyabetik ayak ülserleri mevcuttu. Kontrolsüz diyabeti olan hastanın hemoglobin a1c seviyeleri 7.5-10 arasında değişmekteydi. Hastada ileri derece nöropati bulunmaktaydı. Hastanın plantar arkında deformite bulunmaktaydı. Hasta son 3 yıldır çeşitli yara bakım ürünleri ile takip edilmekteydi. Hasta bu süre boyunca 15 seans intralezyonel enjeksiyon tedavisi almış ve bunun yanında yara iyileşmesinde en güçlü topikal ajanları kullanmış. Ancak bu tedavilere rağmen hastanın sağ ayağındaki D1 plantarde MKP eklem seviyesindeki doku defektinde küçülme veya iyileşme gözlenmedi. Hasta ortopedi ile birlikte diyabetik yara konseyinde değerlendirildi ve hastanın tendonlarına yönelik tenoplasti, çelyektomi ve weil osteotomisi uygulandı. Ameliyat sonrasında hastaya total kontakt bot planlandı ve 3 ay uygulandı. 3 yıl sonra ilk defa ayak ülserinin boyutlarında küçülme gözlendi. Bunun yanında hastanın son 4 yıldır bozulmuş olan plantar arkının düzeldiği görüldü.

Sonuç olarak pansuman ile yara takibine göre cerrahi, her hastanın özel ihtiyaçlarına göre uyarlanmış tedavi planları ile yara yönetimine kişiselleştirilmiş bir yaklaşım sunar. Bu kişiselleştirilmiş yaklaşım, yaranın başarılı bir şekilde kapatılması şansını artırır ve iyileşme için gereken süreyi azaltır, böylece hastanın yaşam kalitesini artırır ve uzun vadede sağlık bakım maliyetlerini azaltır.

Anahtar Kelimeler: cerrahi, kronik diyabetik doku defekti, plantar ark

Dirençli diyabetik ayak ülseri olan hastanın operasyon öncesi ve sonrası durumu

45 yaşındaki hasta 7 yıldır iyileşmeyen diyabetik ayak ülserinin plastik cerrahi ve ortopedi ile birlikte operasyonu sonrası diyabetik ayak ülserinin düzeldiği ve plantar arkının düzeldiğini gösteren bir olgu

P-43
DİYABETİK AYAK ÜLSERLERİNİN TEDAVİSİNDE AMPUTASYON TEK ÇARE DEĞİLDİR: BİR OLGU SUNUMU

Dilek Yılmaz Akyaz, Tuğba Cevizci
Koç Üniversitesi Hastanesi, Hemşirelik Hizmetleri, İstanbul

Giriş: Tıbbi, maddi ve sosyal açıdan olumsuz etkileri olan diyabetik ayak ülserlerinde (DAÜ) enfeksiyon ciddi bir komplikasyondur ve alt ekstremite amputasyonlarının en yaygın nedenidir. diyabetik ayak ülserlerinde alt ekstremite amputasyon prevalansının %66'ya kadar yüksek, sağ kalım oranının ise 10 yılda %23'e kadar düşük olduğu bildirilmiştir. Multidisipliner yaklaşımın majör-minör amputasyon oranlarının azaltılmasında çok önemli olduğu bilinmektedir ve Uluslararası Diyabetik Ayak Çalışma Grubu (2023), diyabetik ayak ülserlerinin tedavisinde lokal yara yönetimi, enfeksiyon yönetimi, revaskülarizasyon ve yükten kurtarma uygulamalarını içeren multidisipliner bir yaklaşım önermektedir. Çalışmadaki amacımız diyabetik ayak ülserlerinde hasta/aile odaklı multidisipliner yaklaşım, iyi bir yara bakımı ve hasta yönetimiyle amputasyondan kaçınmanın mümkün olduğunu gösteren bir örnek vaka sunmaktır.

Olgu: 79 yaşında, erkek hasta, eski basketbol oyuncusu. Özgeçmişinde tip-2 diyabet, KBY, bilateral alt ekstremitede PAH ve Charcot ayağı operasyonu mevcut. Sağ ayak medialinde yara ile hastaneye başvuran hasta yara konseyine yönlendirildi. MR sonucunda osteomiyelit saptandı. Osteomiyelite yönelik antibiyoterapi uygulandı. Kan şekeri regüle. Yara yatağı hazır olduğunda greft ile kapatıldı. Hasta bir süre sonra yaranın nüksetmesiyle tekrar başvurdu. Yara konseyinde tekrar değerlendirildi, amputasyon kararı verildi. Ancak hasta ve ailesi amputasyon kararını reddetti. Yara 12x10x0,5 cm boyutunda, yara yatağı nekrotik dokuyla kaplı. Malleol kemik ekspoze. Eksuda fazla ve pürülan. Yara Poliheksanid+Poloksamer içerikli antiseptik solüsyonla temizlendi. Nekrotik dokuya enzim alginogel, granüle dokuya Dialkylcarbamoylchloride (DACC) içerikli bakteri bağlayıcı jelli yara örtüsü uygulandı. Yara kenarına çinkolu bariyer krem, çevreye bariyer sprey uygulandı. Takibin 11.günden sonra tedaviye yalnızca tip-I at kolajeni ile devam edildi. 17.günde yaranın yaklaşık %95'i granüle oldu. Yarada kötü koku gelişti ve tekrar DACC jelli yara örtüsü kullanıldı, kolajen ile kombine şekilde devam edildi. Geniş spektrumlu antibiyotik kullandığı için yara kültürü alınmadı. Gerek görüldüğünde küretleyerek debridman yapıldı. Pansuman haftada 2 kez değiştirildi. 56.günden itibaren tedaviye yalnızca kolajen ile devam edildi. 83 gün sonra epitelizasyon tamamlandı.

Sonuç: Diyabetik ayak ülserleri yönetimi zor olan bir problemdir. Amputasyon kararı verilirken hasta/aile merkezli olunmalı, gerçekleşmesi mümkün olan talepleri göz önünde bulundurulmalıdır. Multidisipliner yaklaşımla yürütülen, amputasyon odağından uzak, hasta/ aile merkezli yara yönetimi ve ileri teknoloji imkanları sayesinde amputasyondan kaçınmak mümkündür.

Anahtar Kelimeler: diyabetik ayak ülserleri, amputasyon, hasta merkezli bakım

Yara takibi süreci

P-45
WARFARİN (COUMADİN®) KULLANIMININ NADIR BIR KOMPLIKASYONU VE PLASTIK CERRAHI

Nesrin Tan Başer, Ömer Faruk Taner, İbrahim Ece, Simge Özyılmaz, Fatma Çevik Kaplan, Muhammet Ceylan
SBÜ Gülhane Eğitim ve Araştırma Hastanesi Plastik, Rekonstrüktif ve Estetik Cerrahi Kliniği

Warfarin metabolizma üzerindeki etkisini vitamin K-bağımlı pıhtılaşma faktörleri olan 2, 7, 9, 10 ve protein C ve S aktivasyonunu inhibe ederek göstermektedir. Yan etki olarak sıklıkla kanama gözlense de, warfarin kullanımına bağlı deri nekrozu, çok nadir fakat ciddi bir komplikasyon olarak görülebilir. Yüksek yükleme dozları ile warfarinizasyon ya da başlangıçta heparinizasyon yapılmaması, klinik hikayede en sık rastlanan nedenlerdir. Bununla birlikte obezite, perimenopozal durum, viral enfeksiyonlar, karaciğer hastalığı ve ilaç etkileşimleri predispozan faktörlerdir. Protein C, S ve Faktör 5 Leiden eksikliği, hiperhomosisteinemi ve antifosfolipid sendromu ise yaygın olarak altta yatan risk faktörleri olarak gösterilmiştir.

Olgu: 56 yaşında, tip 2 diabetes mellitus, olan obez kadın hasta, hastanemiz yara bakım polikliniğine abdomen ve sağ uyluk iç yüzde deri nekrozu nedeni ile başvurdu. Hastanın medikal hikayesinden, derin ven trombozu nedeni ile2 aydır warfarin tedavisi almakta olduğu, tedavi başlangıcındaek olarak s.c. heparin kullandığı öğrenildi Yapılan fizik muayenede; abdomen alt kadranda 10x8 cm lik 2 adet, sağ uyluk 1/3 proksimal medial yüzde 10x4x3 cm boyutlarında etrafı ekimotik, ortası nekrotik ağrılı deri nekrozları görüldü. Warfarin ilişkili deri nekrozu düşünülen hasta yatırıldı. Kalp damar cerrahisine danışılarak antikoagulan tedavisi yeniden düzenlendi. Dermatoloji kliniğine vaskülit açısından danışıldı. Protein C, S düzeyi normal, P-Anca, C-Anca ve tüm kollagen doku belirteçleri negatifti. Vaskülit düşünülmedi. Bu hastada nekrotik doku sert, alttaki dokuya yapışık ve çevre dokuda enfeksiyon bulgusu olmadığı için debridman yapmak yerine kuru yara takibi yapıldı. Yatış sonrası 10. Günde nekroz yumuşamaya başladığında nekrotik dokular debride edildi ve nemli yara pansumanı ile takip edildi. 10 günlük nemli yara bakımı sonrası sağ uyluktaki defekt alanı yara dudakları tazelenerek primer sütüre edildi. Abdomen bölgesindeki nekrotik alanlar otolitik debridman jeli uygulanıp üzeri hidrokolloid doku ile kapatılarak nemli yara pansumanı prensibiyle takibe devam edildi. Kliniğe yatışının 25. gününde yaralar epitelize olmuştu.

Tartışma: Literatürde warfarin ilişkili deri nekrozunun tedavi yaklaşımı konusunda veriler sınırlı olup, vaka sunumlarına dayanmaktadır. Yaraya yönelik girişimler yaranın durumuna göre karar verilmesi gereken bir durumdur. Nekrotik doku kuru, enfekte değilse ideal olan nekrotik dokuda yumuşama oluncaya kadar beklemek, yumuşama sonrası debride ederek yara zemininin durumuna göre enzimatik yada otolitik debridmanla yarayı hazırlama, yara sekonder iyileşecek durumda değil ise cerrahi seçenekleri değerlendirmektir.

Anahtar Kelimeler: warfarin, nekroz, debridman

Warfarin ilişkil deri nekrozu

Nekrotik dokular debride edildikten sonra yaranın görünümü

P-46
EVDE SAĞLIK HİZMETLERİNDE BASINÇ YARALANMALARI, ÖNLEME VE HEMŞİRELİK BAKIMI

Gamze Kayhan
Bahçelievler Devlet Hastanesi, Evde Sağlık Hizmetleri, İstanbul

Giriş: Basınç yaralanmaları genellikle kemik çıkıntıları üzerinde ya da tıbbi cihaz veya başka bir cihazla ilişkili olarak ortaya çıkan lokalize deri veya deri altı doku hasarıdır. Bası ülserleri özellikle koksiks, topuklar, dirsekler, ayak bileği, kalça, iliyak kemik gibi kemik çıkıntısı olan vücut bölgelerinde, ciddi akut yetmezliği olan hastalar, yaşlı ve hareket kısıtlılığı olan bireylerde daha sık görülmektedir. Ayrıca akut bakım alanlarında, uzun süreli bakım alanlarında ve evde bakım alan hastalarda ortaya çıkabilmektedir.

Amaç: Evde Sağlık Hizmeti alan bireylerin basınç yaralanmasında hemşirelik bakım ve girişimlerinin sunulması amaçlandı.

Olgu: Evde Sağlık Hizmetlerine başvuran 81 yaşında kadın hasta, genel durum iyi, yatağa yarı bağımlı, bilinç açık, koopere ve Diyabet tanısı mevcuttur. 7x8x1 cm nekrotik doku ile kaplı evrelendirilemeyen evrede basınç yaralanması mevcuttur. Hastanın sağ dirseği 7x8x1 cm nekrotik doku mekanik debride edilmiş ve hidrojel ve bariyer kremle pansumanı yapılmıştır. Ekip tarafından risk tanılaması yapılıp hasta ve hasta yakınına pozisyon değiştirme, mobilizasyon, cilt bakımı konusunda eğitim verilmiştir. Diyetisyen görüşü alınması uygun bulunan hastaya, diyetisyen ekibi yönlendirilmiştir. İki hafta sonra 7x8x1 cm yarasına hidrofiber gümüş köpük örtü ve bariyer kremle pansumanı yapılmıştır. Sonraki ziyarette yara yerinde ısı artışı ve eksuda mevcut değildir. 6x6 cm yarasına hidrokolloid ve bariyer kremle pansumanı yapılmıştır. Tekrar edilen ziyaretlerde 4x5 cm e kadar küçülen yarasına hidrokolloid ve bariyer krem kullanılmıştır. Bir ayın sonunda yara etrafındaki cilt sağlıklı olup 3x2 cm basınç yaralanmasında granülayon dokusu gelişimi ile epitelizayon sürecinin devam ettiği değerlendirilmiştir.

Sonuç: Bası yaranmalarının teşhis ve tedavisi multidisipliner bir anlayışı gerektirmektedir. En iyi tedavi yönteminin bası yaralanması gelişiminin önlenmesi olduğu unutulmamalı özellikle bası yaralarının artmış risk faktörü olduğu hatırlanarak, hastaları sık mobilize etmek, mobilize olamayan hastalarda sık pozisyon değişiminde bulunmak ve her gün hastaların vücuduna değerlendirerek yara olup olmadığını kontrol etmek gerekmektedir. Yeni oluşmuş yaralarda erken müdahale ederek yaranın evrelerinin ilerlemesini önlemek gerekmektedir. Hasta ve hasta yakınları; basınç bölgeleri, pozisyon, uygulama, cilt bakımı, yara bakımı, beslenme düzenlenmesi, bası yarasına neden olan faktörler, bu faktörlerin önlenmesi, bası yaralarının erken belirtileri, belirtiler meydana geldiğinde ne yapılması ve nereye başvurulması gerektiği ve önlemede kullanılan araç-gereç konusunda eğitilmelidir.

Anahtar Kelimeler: basınç yaralanması, evde sağlık hizmetleri, hemşirelik bakımı

evrelendirilemeyen evrede basınç yaralanması

Evde Sağlık Hizmetlerine başvuran 81 yaşında kadın hasta, genel durum iyi, yatağa yarı bağımlı, bilinç açık, koopere ve Diyabet tanısı mevcuttur. 7x8x1 cm nekrotik doku ile kaplı evrelendirilemeyen evrede basınç yaralanması mevcuttur. Hastanın sağ dirseği 7x8x1 cm nekrotik doku mekanik debride edilmiş olup hidrojel ve bariyer kremle pansumanı yapılmıştır. Ekip tarafından risk tanılaması yapılıp hasta ve hasta yakınına pozisyon değiştirme, mobilizayon, cilt bakımı konusunda eğitim verilmiştir. Diyetisyen görüşü alınması uygun bulunan hastaya, diyetisyen ekibi yönlendirilmiştir. İki hafta sonra 7x8x1 cm yarasına hidrofiber gümüş köpük örtü ve bariyer kremle pansumanı yapılmıştır. Sonraki ziyarette yara yerinde ısı artışı ve eksuda mevcut değildir. 6x6 cm yarasına hidrokolloid ve bariyer kremle pansumanı yapılmıştır. Tekrar edilen ziyarette 4x5 cm yarasına hidrokolloid ve bariyer krem kullanılmıştır. Bir ayın sonunda yara etrafındaki cilt sağlıklı olup 3x2 cm basınç yaralanmasında granülayon dokusu gelişimi ile epitelizayon sürecinin devam ettiği değerlendirilmiştir.

P-47
KOMPLİKE YARALARIN AŞAMALI KAPATILMASINDA SHOELACE/AYAKKABI BAĞI YÖNTEMİ

Kandemir Cengaver, Havva Müge Sert, Cem Aydın, Yunus Uğurlu, Emrah Aras, Gaye Filinte
Sağlık Bilimleri Üniversitesi, Kartal Dr. Lütfi Kırdar Şehir Hastanesi, Plastik Rekonstrüktif Ve Estetik Cerrahi Kliniği, İstanbul, Türkiye

Komplike ve karmaşık yaralarda yara bakım ürünleri ile epitelizasyon sağlanması oldukça zordur. Bu gibi yaralarda negatif basınçlı yara kapama tedavileri önerilmekteyse de yara tabanındaki dokuların hassasiyeti buna izin vermeyebilmektedir. Bu çalışmada Ayakkabı bağı / Shoelace yöntemi ile aşamalı yara kapatılması uygulanan 2 vaka örneği sunulmaktadır. İlk olguda 62 yaşında 1 sene öncesinde dış merkezde abdominal aort anevrizması nedeni ile opere edilen ve takiplerinde insizyonel herni gelişmesi üzerine genel cerrahi tarafından opere edilen hasta değerlendirilmiştir. Hastanın genel cerrahi tarafından yapılan komponent seperasyon cerrahisi sonrası yara tekrar açılmış ve hasta tarafımıza karın orta hatta 15x12 cm boyutlarında tabanda dual mesh'in görüldüğü yara ile başvurmuştur. Öncelikle yara karın duvarından planlanan bipedikküllü flepler ile kapatılmaya çalışıldı, yara kenarlarında gerginlik olması üzerine fleplerin medial kısımlarını yaklaştırmak amacı ile yara kenarından 3 cm uzakta vertikal olarak da 1'er cm aralıklar ile staplerlar konuldu. Ardından staplerlardan çapraz şekilde damar askı bağı geçirildi. Bipedikküllü flep donör alanları kısmi kalınlıkta deri greftleri ile onarıldı. Ameliyat sonrası dönemde günaşırı olarak damar askısı aşamalı sıkıldı ve her iki taraftaki bipedikküllü flepler orta hatta yaklaştırıldı. Yaklaşık 2 haftanın sonunda orta hatta yaklaştırılan bipedikküllü flepler medialde primer olarak dikildi ve açık yara kapatıldı. İkinci olguda meningomiyolosel sonucu torakolumbal bölgesinde tabanında dura materin göründüğü 10x8 cm boyutlarında doku defekti olan yenidoğan bebek değerlendirilmiştir. Postnatal 1. gününde beyin cerrahi tarafından sırttaki doku defektinin kapatılması planlanmış ancak başarılı olunamamıştır. Tarafımıza yönlendirilen hastaya yara kenarlarından planlanan bipedikküllü fleplerin orta hatta yaklaştırılmasını kolaylaştırmak amacıyla Ayakkabı bağı / Shoelace yöntemi ile aşamalı yara kapatılması planlandı. Yaranın her iki tarafında bipedikküllü flepler oluşturuldu. Yara kenarlarından 1 cm uzakta 1 cm aralıklarla staplerler atıldı. Bipedikküllü flepleri orta hatta yaklaştırarak açık yarayı küçültmek amacı ile staplerlardan damar askı bağı çapraz şekilde geçirildi. Bipedikküllü flep donör alanları kısmi kalınlıkta deri greftleri ile onarıldı. Ameliyat sonrası dönemde belirli aralıklarla damar askısı aşamalı olarak sıkıldı ve bipedikküllü fleplerin orta hatta yaklaştırılması sağlandı. Ardından orta hatta bipedikküllü flepler primer olarak birbirine adapte edildi. Bu olgularda Shoelace/Ayakkabı bağı yöntemi kullanılarak yara bakımıyla kapatılamayacak veya primer kapatılması mümkün olmayan yaralar aşamalı olarak kapatılmıştır. Bu yöntemin subakut yara kapatılmasında akılda tutulması gereken bir yöntem olduğunu düşünmekteyiz.

Anahtar Kelimeler: ayakkabı bağı/shoelace yöntemi, komplike yara

shoelace yöntemi ile tedavi edilen meningomiyelosele bağlı doku defekti

P-48
KRONİK YARADA GIDA TAKVİYESİ KULLANIMI ÇALIŞMASI

Lülüfer Ban
Serbest Çalışan

Yara Bakımında Gıda Takviyesi Kullanımı Çalışması

Makro besin ögeleri (karbonhidrat, protein ve yağ) vücuda enerji sağlayan besin ögeleridir. Enerji ihtiyacını karşılamak amacıyla genellikle karbonhidrat ve yağlar kullanılır. Protein ise, yara iyileşmesinde en fazla üzerinde durulan makro besin ögesi olmuştur Yetersiz beslenmenin yara iyileşmesini olumsuz yönde etkilediğini gösteren pek çok çalışma vardır. Ancak, yara iyileşmesinde beslenmenin rolünün tam olarak açıklanabilmesi için yara iyileşmesi fizyolojisinin aşamaları ve bu aşamalarda rol oynayan besin ögelerinin her boyutuyla değerlendirilmesi gereklidir. Protein, yara iyileşmesinin her aşamasında kullanıldığı için yara iyileşmesi üzerinde en fazla durulan makro besin ögesidir. Bunun yanı sıra,omega 3 yağ asitlerinin inflamasyonun çözülme aşamasında aktif rol oynayan bazı maddelerin öncüsü olduğu ve kronik inflamasyonu önleyerek yara iyileşmesini desteklediği belirtilmektedir. Karbonhidratlar ise, dolaylı olarak laktoferrin ve hyaluronan gibi glikoproteinlerin yapısına katılarak, yara iyileşmesine katkıda bulunabilmektedir.

C vitamini, A vitamini, D vitamini, E vitamini, çinko, demir, magnezyum, selenyum, bakır, bromelain, L-glutamin, L-arginin, probiyotikler (Lactobacillus acidophilus, bifidobacterium bifidum, Lactobacillus plantarum, Streptococcus thermophilus, Saccharomyces boulardii) ve alfa lipolik asit içeren bir kombinasyon, hızlı doku rejenerasyonunu desteklemek için birlikte çalışabilir. Bu besin maddeleri ve bileşenler, hücre yenilenmesini, bağışıklık sistemini güçlendirmeyi, anti-enflamatuar etkileri ile inflamasyonu azaltmayı ve dokuların onarılmasını teşvik etmeyi hedefler.

Bu poster çalışması kronik yarada gıda takviyesi kullanımının olumlu etkilerini ortaya koymak için hazılanmıştır.

Anahtar Kelimeler: kronik yara gıda takviyesi

P-49
CRUSH YARALANMASINDAN YÜRÜYEREK ÇIKMAK, BİNLERCE HİKAYEDEN SADECE BİR TANESİ

Gülsüm Tozlu Bindal, Elif Lale Pakdil
Isparta Şehir Hastanesi, Kronik Yara Bakım Birimi, Isparta

Giriş: Crush yaralanması; büyük depremlerde, afetlerde veya ağır egzersiz sonrasında kas zedelenmesine bağlı olarak görülür. Ülkemizde ağır hasarlara neden olan 6 Şubat depremi sonrasında çok sayıda crush yaralanma olgusu görülmüştür. Çalışmamızda çoklu crush yaralanması sonrası, hastanemize nakil olan depremzede hastanın iyileşme süreci paylaşılmıştır.

Olgu: 6 Şubat Kahramanmaraş merkezli depremde enkaz altından 52 saat sonra çıkarılan çoklu crush yaralanması olan hasta, 10 Şubat 2023 tarihinde hastaların bölgemize sevki başladıktan sonra hastanemiz Anestezi 1 Yoğun Bakım Servisi'ne kabul edilmiştir. Hastanın geldiği merkezde ilk yapılan tetkik ve tedavilerinden sonra sağ alt ekstremitenin crush yaralanmasına bağlı olarak ampute edilebileceği ifade edilmiş. Kronik Yara Birimi olarak hastanın crush yaralanmalarını değerlendirdiğimizde; sağ uyluk lateralinde 30x20 cm ebadında, sol uyluk lateralinde 40x30 cm ebadında, her iki poplitia medialinde yaklaşık 10x5 cm ebadında ve sağ diz altı tibia laterelinde 15x10 cm ebadında, yaygın iskemik, nekrotik doku ile kaplı yaraları bulunmaktaydı. Hastanın yaralanma düzeyine göre tedavisi planlanırken, crush sendromunun ayrıca vazomotor ve nefrotoksik faktörlere bağlı olarak kardiyovasküler instabiliteye ve böbrek yetmezliğine yol açabildiği de göz önünde bulundurularak diğer branşlar ile multidisipliner iş birliği içerisinde bulunulmuştur. Hastaya 1 hafta içerinde anestezi altında yara debridmanı yapılmıştır ve doku kaybı olan alanlara negatif basınçlı yara tedavisi uygulanmıştır. Hastaya ameliyathanede 5 kez yara debridmanı ve alt ekstremite için fasiotomi yapılmıştır. Haftada 3 kez konsülte edilerek dren yerleri, negatif basınçlı yara tedavisi takibi yapılmıştır. Toplam 1,5 ay süren yara tedavi sürecinin sonunda, uzuv kaybı olamadan tüm yaralar iyileşmiştir. Hastanın dizlerinde belirgin hareket kısıtlılığı ve ayağında bilateral periferik sinir hasarına bağlı düşük ayak olması nedeniyle fizik tedavi ünitemize devredilmiştir. Yaklaşık 2 aylık fizyoterapi sonrasında hasta walker ile daha uzun mesafe yürüyebilir duruma gelmiştir. Taburcu ettiğimiz hastamızı, kontrol muayenelerine çağırarak takiplerini yapmaya devam etmekteyiz.

Sonuç: Crush yaralanmasında yara durumunun değerlendirilmesi ve debridman kararının hastanın tüm süreci değerlendirilerek verilmesi, hasta takibi sırasında ekibin var olan tüm bilgi birikime ile takibi ve tedavisinin yapılması, hastanın hiçbir uzuv kaybı olmadan yürüyerek hastaneden taburcu olmasını sağlamıştır. Sonuç olarak kronik yara bakım birimlerinin deneyimli, alanının uzmanı kişiler ile birlikte yürütülmesinin tedavi sürecine olan katkısını görmekteyiz.

Anahtar Kelimeler: Crush yaralanması, yara, fasiotomi

P-51
MULTİDİSİPLİNER YAKLAŞIM İLE DİYABETİK HASTANIN YARA YÖNETİMİ; KRONİK YARA MERKEZİ PRATİĞİ

Serap Yılmaztürk, Mesut Cevadi
Eskişehir Yunus Emre Devlet Hastanesi, Eskişehir

Giriş: Diyabet, dünya çapında prevelansı giderek artan, glisemik kontrolün ötesinde sürekli tıbbi bakım gerektiren karmaşık, kronik bir hastalıktır. Diyabetik yara tanısı alan hastaya yapılacak müdahalelerin doğru zaman ve doğru sırada yapılması gerekir ki aksi durumda uzvun kaybına sebep olabilir. Tüm bu alanların iyileştirilmesi, optimal bakım kalitesine ulaşılmasında multidisipliner ekibin her bir parçasına büyük görev düşmektedir

Olgu: 35 yaşında tip 1 diabetes mellitus(DM) tanısı ile uzun süredir insülin kullanan hasta sağ alt ekstremitede yaygın ülsere alanlar,kızarıklık,yüksek ateş ve solunum güçlüğü ile acil servise başvurup dahiliye tarafından yoğun bakım ünitesine yatışı oluyor.Laboratuar bulgularında;Hba1c %14.1,crp 371.39mg/L,sed 95mm/h,hemoglobin 11.4g/dl,procalsitonin 0.566 ng/ml.Tedavisi başlanan hasta 7. günde kronık yara birimi uzman doktoru tarafından konsülte edilip kronik yara merkezimize nakli oluyor.Stoma ve yara bakım hemşiresi tarafından hasta öyküsü alınıyor.Sağ kruris bölgesinde 9x8 cm boyutlarında Wagner evre 2, kötü kokulu,orta eksudalı,yara etrafında yaygın büller olan yara mevcuttu. Yara etrafı ve yara yeri irrigasyonu yapılıyor,yara etrafı antiseptikli tül örtü,yara yeri hidrojel ile kapatılıyor.Bilateral arteriyel ve venöz doppler usg de yapıların lümenleri açık ve akım paternleri normal izleniyor,sağ kruriste yaygın ödemin vasküler yapıyı baskıladığı ve her iki inguinal alanda yaygın lenf nodu saptanıyor.Lenfoma şüphesi ile lenf nodu eksize ediliyor patoloji sonucu reaksiyoner lenf nodu çıkıyor.Bilateral alt ekstremite anjio bt tetkiki yapılıyor,sağ kruris cilt altı yaygın ödem dışında patoloji saptanmıyor.Kronık yara merkezimize yatan hastanın tüm taramaları yapılıp,klinik şefi genel cerrah uzmanı,kalp damar cerrahi uzm,dahiliye uzmanı,enfeksiyon hast.uzm,ortopedi uzm,plastik cerrahi uzm,stoma ve yara bakım hemşiresi ve sorumlu hemşirenin bulunduğu yara konseyimize sunuldu. Konseyde fasyotomi ve debritman kararı alınan hasta yatış 10.günde opere oldu. Yara kültüründe gram negatif bakteri ürediği için antibiyoterapi başlandı.Fasyotomi ve yara alanına 5 seans negatif basınçlı kapama uygulandı.35.günde deri eşdeğeri yara örtüsü uygulandı.55.gün greft yapılan hasta 20 seans HBOT tedavisi alarak 85.günde tamamen epitelizasyon sağlanarak hasta ve yakını eğitimi ile taburcu edildi.

Sonuç: Tüm yara tedavi ilkeleri gözetilerek multidisipliner yaklaşım ile bakım verilmiştir. Hastalarda detaylı bir öykü ve fizik muayeneyi takiben,görüntüleme tetkikleri yapılarak sistem değerlendirilir. Kronik yara merkezi sistematik ve multidisipliner çalışma örneği ile DM komplikasyonun başarı ile yürütmüştür.

Anahtar Kelimeler: diabetes mellitus, multidisipliner

olgu fotoğrafları

P-52
PYODERMA GANGRENOSUM AYIRICI TANISINDA SCABİES OLGUSU

Ege Genç, Ahmet Çağrı Hameş, Kandemir Cengaver, Çağla Çiçek, Gaye Filinte
Sağlık Bilimleri Üniversitesi, Kartal Dr. Lütfi Kırdar Şehir Hastanesi, Plastik ve Rekonstrüktif Cerrahi Kliniği, İstanbul

Pyoderma gangrenosum nadir fakat ilerleyici bir inflamatuvar deri hastalığıdır. Bu hastalığın karakteristik özelliği, nötrofilik dermatozun görülmesi ve ağrılı, hızlı büyüyen ülserlerle kendini göstermesidir.(1) Uyuz, Sarcoptes scabiei mitelarına bağlı oluşan bulaşıcı bir cilt hastalığıdır. Şiddetli kaşınma ve kaşımaya bağlı oluşan dermabrazyonlarla kendini gösterir.(2) Her iki hastalık biribirinden iyi ayırt edilmelidir. Çünkü tedavi modaliteleri farklı olan bu hastalıklar ciddi klinik sonuçlara yol açabilmektedir. Örneğin pyoderma gangrenosumun tedavisi olan agresif kortikosteroid tedavisi scabiesli hastalarda enfestasyonu alevlendirebilir. Bu çalışmada pyoderma gangrenosum ön tanısıyla tedaviye başlanan ancak takiplerinde uyuz olduğu anlaşılan 55 yaşında bir olgu sunulmakta. Hasta 2 yıl önce sağ lateral malleol ve sol aşil çevresinde başlayan 2x2 cm doku defekti ile tarafımıza başvurdu. Hasta başvuru esnasında kaşıntı ve doku defektleri çevresinde ağrı tariflemekteydi. Hastaya uygun antibiyoterapi ile birlikte çoklu debridman ve negatif basınçlı yara kapama tedavileri uygulandı ancak doku defektlerinin boyutunun ilerlemesi ve yara tabanında kemik doku ekspozisyonları ortaya çıkması sebebiyle hastanın yara kenarlarından pyoderma gangrenosum(pg) ön tanısıyla biyopsi alındı. Biyopsi sonucu pg dışlanamaması sebebiyle intravenöz steroid tedavisi başlandı ve hasta bir süre daha uygun yara bakımı ile (amniyon,dermal matres) takip edildi. Hastanın ağrı ve kaşıntı semptomları geçmesine rağmen yara boyutları büyümekte idi. Cildiye önerileriyle hastadan tekrardan biyopsi alındı ve sonuç uyuz olarak raporlandı. Hastanın aldığı intravenöz steroid tedavisinin hastanın semptomlarını gizlediği ortaya çıktı ve ve hasta xabilon losyon ile taburcu edildi. Kronik yara etiyolojisi pek çok sebepten ötürü olabilmektedir. Enfeksiyon, malignite, vaskülit ve diabet bunlardan birkaçıdır. Otoinflamatuar etiyoloji düşünülen kronik yaralarda patoloji ve anamnez ciddi önem taşımaktadır. Agresif tedaviler başlanılmadan önce muhtemel enfeksiyon pek çok kez dışlanabilse de enfestasyon nadir bir sebep olarak çoğu zaman akla getirilmemektedir. Ülkemizde yaygınlığı da göz önünde bulundurulduğunda kaşıntı şikayeti ile gelen doku defektleri olan hastalarda scabies ayırıcı tanılarda akla gelmelidir.

1. Maronese, C. A., Pimentel, M. A., Li, M. M., Genovese, G., Ortega-Loayza, A. G., & Marzano, A. V. (2022). Pyoderma Gangrenosum: An Updated Literature Review on Established and Emerging Pharmacological Treatments. American journal of clinical dermatology, 23(5), 615–634. https://doi.org/10.1007/s40257-022-00699-8
2. Banerji, A., & Canadian Paediatric Society, First Nations, Inuit and Métis Health Committee (2015). Scabies. Paediatrics & child health, 20(7), 395–402. https://doi.org/10.1093/pch/20.7.395

Anahtar Kelimeler: enfestasyon, pyoderma, scabies

scabies

P-53
DOĞRU YARA, DOĞRU ZAMAN, DOĞRU ÜRÜN

Muhammet Ceylan, Fatma Çevik Kaplan, Mücahit Kaya, Tuğba Yolcu Yılmaz, Nesrin Tan Başer, Ömer Faruk Taner
SBÜ Gülhane Eğitim ve Araştırma Hastanesi Plastik, Rekonstrüktif ve Estetik Cerrahi Kliniği

Pretibial bölgedeki düşük hızlı yumuşak doku yaralanmaları önemli yaralara neden olabilir. Pretibial bölge yaralanmaya karşı hassastır: yaşlanmayla birlikte deride incelme ve dermal kolajen kaybı meydana gelir. Epidermal papillaların geri çekilmesi, dermal-epidermal birleşimin düzleşmesine katkıda bulunarak kesme kuvvetlerine duyarlı hale getirir. Pretibial deriye giden kan akımı azalır ve bu da iyileşmeyi etkiler. Hematom sadece üstteki doku üzerinde basınç etkisine neden olmakla kalmaz, aynı zamanda sitokin aktivasyonu, oksidatif stres ve küçük damar tıkanıklığına neden olan nötrofillerin aktivasyonunun bozunma ürünlerinin toksik etkisi ile komşu dokunun nekrozuna neden olur. Thompson ve arkadaşları 2014 yılında yaptıkları çalışmada, hematom hızlı bir şekilde boşaltılmadığı takdirde, üstteki dokuların canlılığının kaybolabileceğini, bunun da daha karmaşık cerrahi gerektiren ve iyileşmesi daha uzun sürebilen büyük defektlere yol açabileceğini bildirmiştir.

Olgu: 77 yaşında, 8 yıl önce her iki dizinden protez ameliyatı olmuş kadın hasta. Diabetes mellitusu yok, antihipertansif ilaç kullanıyor, antikoagülan kullanımı yok. Düşme sonrası acil servise başvuruyor. X-ray çekilen hasta bacak elevasyonu ile eve gönderiliyor. 15 gün sonra sağ bacakta ekimoz ile tekrar başvuruyor. Hirudoid pomad öneriliyor. Olaydan 45 gün sonra tibia ön yüzde çevresi hiperemik, 7x7 cm lik nekroz ile tekrar başvurunca yara polikliniğimize yönlendiriliyor. Öncelikle yumuşamaya başlamış nekroz debride edildi. Organize hematom boşaltıldı. Derin kavitesi olan bir defekt açığa çıktı. Doku kültürü alındı, enfeksiyon hastalıklarının önerisine uygun antibiyotik başlandı. Yara zemininde debrisler vardı. Kemiği açıkta bırakmamak için cerrahi debridman yerine enzimatik debridman jeli uygulandı. 10 günlük bu pansumandan sonra kaviteyi doldurmak için 6 seans negatif basınçlı pansuman uygulandı. Kavitenin dolmasını takiben yaraya gümüş özellikli yara örtüsü kullanılarak nemli yara ortamı sağlandı ve epitelizasyon beklendi. Bu dönemde eksudası aratan yaraya hidrofiber özellikli gümüşlü örtü kullanıldı ve 6 seans sonrası yarada kapanma saplandı.
Her yara türü için farklı özellik ve çeşitlilikte geliştirilmiş yara örtüleri bulunmaktadır. Bu nedenle yarası olan bireyin doğru değerlendirilmesi ve yaraya uygun yara örtüsünün seçilmesi doğru bir iyileşmenin sağlanması açısından oldukça önemlidir.
Etkin bir yara bakımı kanıt temelli uygulamalarının gerçekleştirilmesi ile mümkündür. Bu doğrultuda yaraya uygun değerlendirme yapılmalı, doğru bakım ürünleri seçilerek hızlı ve komplikasyonsuz bir iyileşme sağlanmalıdır. Etkili bir yara bakım yönetimi hastanın yaşam kalitesi ve konforunu da olumlu yönde etkileyecektir.

Anahtar Kelimeler: Hematom, yara

Pretibial bölgedeki hematom ve iyileşme süreci

P-54
DİYABETİK AYAK ÜLSERLERİNDE TOPİKAL EPİDERMAL BÜYÜME FAKTÖRÜ KULLANIMI SONUÇLARIMIZ

Fatma Çevik Kaplan, Muhammet Ceylan, Simge Özyılmaz, Çağrı Bayırlı, İbrahim Ece, Nesrin Tan Başer
SBÜ Gülhane Eğitim ve Araştırma Hastanesi Plastik, Rekonstrüktif ve Estetik Cerrahi Kliniği

Diyabetes mellitus, dünya çapında milyonlarca insanı etkileyen önemli bir bulaşıcı olmayan hastalıktır Uzun süreli kontrolsüz yüksek kan şekeri seviyeleri sıklıkla nöropati ve periferik vasküler hastalıkla sonuçlanır ve bu da diyabetik ayak ülserleri (DAÜ) dahil olmak üzere çok sayıda soruna yol açabilir.
Kan şekeri takibi, yara debridmanı, nemli pansumanlar, yara enfeksiyonu için antibiyotik tedavisi ve ağırlık taşıyan ülserlerin boşaltılması geleneksel DFU bakımının bir parçasıdır. Ancak bu yöntemler ülserleri tamamen ortadan kaldıramamakta ve hastalar genellikle yaşam kalitelerini büyük ölçüde etkileyen tekrarlayan DAÜ'leri ile baş başa kalmaktadır. Yara bakım kılavuzlarında elektrik stimülasyon tedavisi, otolog trombositten zengin plazma, rejeneratif yara matrisleri, dalteparin ve büyüme faktörlerinin (granülosit koloni uyarıcı faktör (G-CSF), trombosit kaynaklı büyüme faktörü (PDGF), epidermal büyüme faktörü (EGF) ve dönüştürücü büyüme faktörü beta (TGF-β) dahil)'nın iyileşmeyen DAÜ'inde ileri tedavi seçeneği olabileceği vurgulanmaktadır.
Diyabetik ayak ülserinin tedavisi için yeni terapötik stratejilere ve terapötiklere ihtiyaç vardır. Basınç, diyabetik nöropati ve venöz yetmezlik nedeniyle oluşan kronik yaraların iyileşmesinde büyüme faktörlerinin güvenliğini ve etkinliğini değerlendirmek için çok sayıda çalışma yapılmıştır.

Materyal-Metod: Hastanemiz kronik yara bakım polikliniğine başvuran ve topikal epidermal büyüme faktörü reçete edilen hastalar geriye dönük tarandı. Çalışmaya dahil edilen 11 erkek hastada birkaç hafta ila ay boyunca iyileşmeyen nöropatik evre I ve II kronik diyabetik ayak ülseri vardı. Hastalar SGK ilaç raporlama kriterlerini karşılıyorlardı. Hastalara epidermal büyüme faktörü içeren jel haftada 1 kutu, ayda 4 kutu olacak şekilde 2 kere raporlanmış, toplam 8 hafta ilacı topikal olarak uygulamışlardır. Ayrıca, bu hastalar haftalık olarak değerlendirilmiştir.
Hastalar, yara kapanma yüzdesi, iyileşme ve epitelizasyon kalitesi yönünden değerlendirilmiştir.
Yaraların fiziksel boyutunun doğru ölçülmesi, iyileşme sürecinin değerlendirilmesi için hayati önem taşımaktadır. Üç boyutlu nesneler olarak yaraların ölçülmesi zordur. Bu nedenle, çalışma sırasında sadece iki boyutlu yara ölçümleri takip edilmiştir.

Sonuç: Topikal epidermal büyüme faktörü uygulamasının iyileşme süresini önemli ölçüde azaltarak kronik diyabetik ayak ülserlerinin iyileşmesini artırdığı gözlemlenmiştir. Tam kapanma sağlanmayan hastalarda ülseri %80 den fazla küçülttüğü sağlıklı granülasyonu olan bir zemin hazırladığı görülmüştür. İlaç uygulaması sonlandığında bu hastalar klasik yara bakım kriterlerine uygun şekilde tedavilerine devam edilmiştir.

Anahtar Kelimeler: diyabetik ayak ülseri, Topikal EGF

Topikal EGF uygulanan hasta sonuçları

P-55
PARASTOMAL CİLT ÜLSERASYONU

Onur Can Güler[1], Gülyaşar Ketenci İncel[3], Gökçe Sena Kılıç Ağdak[3], Seda Karaçam[2], Ahmet Karayiğit[1], Serdar Sarıdemir[1], Mehmet Furkan Sağdıç[1]
[1]S.B.Ü. Dr A.Y. Ankara Onkoloji SUAM, Cerrahi Onkoloji Kliniği, Ankara
[2]S.B.Ü. Dr A.Y. Ankara Onkoloji SUAM, Genel Cerrahi Kliniği, Ankara
[3]S.B.Ü. Dr A.Y. Ankara Onkoloji SUAM, Yoğun Bakım Birimi, Ankara

Giriş: Ostomi prosedürlerindeki gelişmelere rağmen, hastalar ostomi çevresindeki ciltte irritasyon yaşamaya sıklıkla devam etmektedirler. Bu durum tüm stoma tiplerinde en sık görülen komplikasyondur. Risk faktörleri arasında obezite, diyabet ve cilt kıvrımlarına bağlı veya adaptör uyumsuzluğuna bağlı kaçak yaşanmasıdır. Hafif dermatitten şiddetli ülserasyonlara kadar değişen cilt problemleri görülebilir. Ostomiden çıkan içeriğin enzimatik olarak aktif olması peristomal irritasyonun ana sebebidir. İçeriğin cilt ile teması önlenmelidir. Ostomi torbasının görsel muayenesi ve uygunluğunun kontrolü uygundur. Basit müdahalelerle hastanın hayat kalitesinde ciddi bozulma yaşatan bu kontakt dermatitin önüne geçilebilir. Hidrokolloid ihtiva eden cilt koruyucu jelleri veya kremleri nemi emer ve stoma aparatının düzgün yapışması için kuru bir kaplama alanı sağlar. Ülserasyona gelişiminde ostomi etrafına hidrokollid örtü serilip üstüne ostomi adaptörü yapıştırılabilir.

Olgu: 63 yaşında, kadın hasta, morbit obez, diyabet ve hipertansiyonu mevcut. Rektum kanseri nedeniyle temmuz 2021de laparoskopik APR cerrahisi uygulandı. Obezite nedeniyle uç kolostomi güçlükle olgunlaştırıldı. Postop 3. Gün ostomi retraksiyonu nedeniyle tekrar cerrahi müdehalede bulunuldu. Postop (po) 5. gün taburcu. Po 10. gün peristomal cilt tahrişi için polikliniğe başvurdu (foto 1). Cavilon® bariyer krem ile tedavi başlandı. Po 15.gün ciltte ödem, yer yer derin abrazyon sahaları ve ciltten noktasal sızıntı şeklinde kanama ile acil servise geldi (foto2). Ciltte selülit hali izlendi (foto3,4). Kanamaya kalsiyum aljinatlı fiber örtü ile müdehale edildi. Kanama kontrolü sonrasında tabakalı tedaviye geçildi ve Cavilon® krem, üstüne W cura c®, üstüne aquacell hidrofiber® örtü, üstüne hidrokolloid örtü ve en üste stoma adaptörü yerleştirildi(foto5). Efektif kolostomi pastası kullanımı hastaya ve yakınlarına öğretildi. Haftalık kontrollerine düzenli gelen hastada, bu şekilde yaklaşık 45 günlük takipten sonra büyük oranda iyileşme kaydedildi. Peristomal yüzeyel ağrıları nedeniyle bariyer krem üstüne iburamin® köpük örtü tedavisine geçildi (foto6). Ağrı palyasyonu da bu örtü ile sağlandı.

Sonuç: Perop ostomi gerginliğinin ve ostominin fasyaya tespiti gibi küçük gözüken teknik detayların eksikliği bu vakamızda olduğu gibi ciddi problemlere gebedir. Uzun süren, maliyetli, hastanın yaşam kalitesini ciddi oranda bozan ve en önemlisi hastanın adjuvan tedavisini geciktiren etkileri vardır. Kronik irritasyonun önüne geçilmesi için bariyer önlemler almak, ostomi pastasının efektif kullanılması, dermatit, abrazyon gelişmesi durumunda çoklu yara bakım tedavi seçenekleri ile deneyimli stoma ve yara bakım ekibiyle yakın takipte tutulması gerekmektedir.

Anahtar Kelimeler: ostomi bakımı, peristomal dermatit, stoma komplikasyonları

peristomal dermal abrazyon

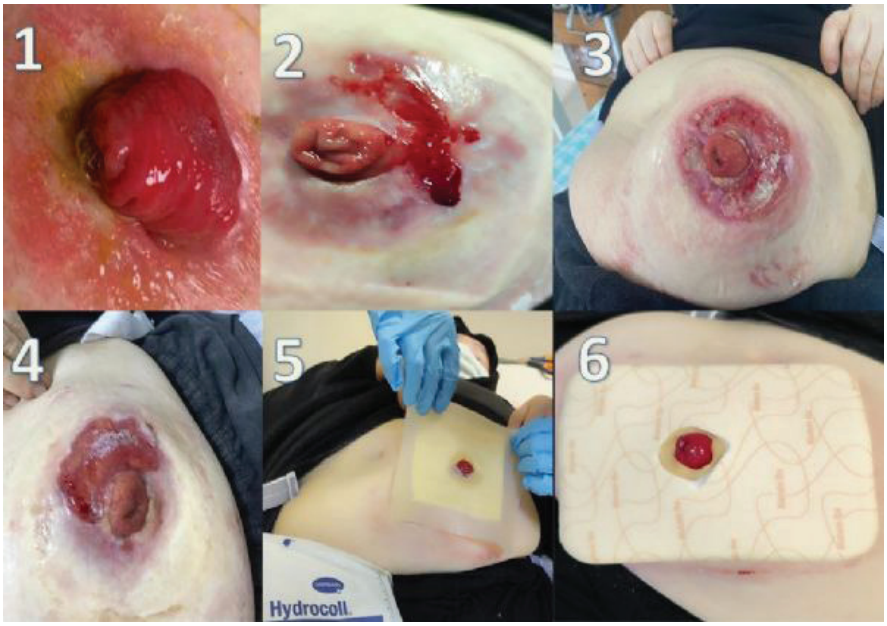

P-56
LİPOSUCTİON SONRASI LENFATİK AKINTI, SEROMA VE YARA YERİ ENFEKSİYONU

Onur Can Güler[1], Gülyaşar Ketenci İncel[3], Gökçe Sena Kılıç Ağdak[3], Seda Karaçam[2], Ahmet Karayiğit[1], Serdar Sarıdemir[1], Mehmet Furkan Sağdıç[1]
[1]S.B.Ü. Dr A.Y. Ankara Onkoloji SUAM, Cerrahi Onkoloji Kliniği, Ankara
[2]S.B.Ü. Dr A.Y. Ankara Onkoloji SUAM, Genel Cerrahi Kliniği, Ankara
[3]S.B.Ü. Dr A.Y. Ankara Onkoloji SUAM, Yoğun Bakım Birimi, Ankara

Giriş: Liposuction (lipo) işleminde komplikasyonlar nispeten nadir görülür (%2,4). Komplikasyonlar arasında ekimoz, ödem, cerrahi alan enfeksiyonu (CEA), seroma, hematom ve venöz tromboembolizm bulunur. Seromalar fibröz doku ağının bozulması sonucu oluşan seröz sıvı birikintileridir ve küçük perforan damarların veya lenfatiklerin hasarlanması nedeniyle oluşabilir.

Olgu: 33 yaşında kadın, vki:25 kg/m2, ek morbiditesi ve sigara öyküsü yok, kozmetik amaçlı uyluk bölgesine ocak 2023 tarihinde lipo işlemi yaptırıyor. İşlemden 3 gün sonra sağ uyluk bölgesindeki kanül giriş yerinde şişlik kızarıklık olması üzerine işlemi yapan cerrahına başvuruyor. CAE ön tanısıyla antibiyotik tedavisi başlanıyor. İşlemin 6. gününde bu bölgedeki şişliğin büyüyerek açılması ve yoğun seröz/lenfatik akıntı üzerine tekrar cerrahına başvuruyor (foto1). Burada yara debride ediliyor ve sütür atılıyor. Son işlemden sonra 15 gün süresince pansuman ve antibiyotik tedavisi ile takip ediliyor. Ancak bu bölgedeki ağrı, akıntı, ekimoz ve yara üzerindeki nekroze alanın genişlemesi şikayeti ile tarafımıza başvuruyor (foto2). Tarafımızca hastaya cerrahi debritman uygulanmış, yara seromanın spontan drenajı için açık şekilde sekonder iyileşmeye bırakılmıştır. 5 Gün boyunca oluşan poş W cura C® krem ve hydroclean® örtü ile takip edilmiş ve enfektif hadisenin gerilemesi üzerine günlük W cura G® ve örtü ile devam edilmiştir. Bu şekilde kombine edilmiş dönüşümlü tedavi ile yara, tarafımıza başvurunun 1. Ayında optimal seviyeye getirilmiştir (foto3), lenfatik akıntı kesilmiştir.

Sonuç: Estetik kaygı ile gerçekleştirilen işlem sonrasında gelişen bir komplikasyon takdim ettiğimiz vakamızdaki gibi maalesef kötü görünüme ve hastada işlemi yaptırmış olmasının verdiği pişmanlığa sebep olabilmektedir. Birçok cerrahi işlem sonrasında gelişebilen, lenfatik akıntının neden olduğu seroma uygun yönetilemez ise ciddi CAE ve akabinde uzun süren maliyetli bir tedaviye sebebiyet verebilir. İşlemi yapan ve sonrasında yarayı takip eden cerrahın ve ekibinin yara bakım konusunda bilgili, ilgili ve güncel olması gerektiğini düşünmekteyiz.

Anahtar Kelimeler: lenfatik akıntı, liposuction, seroma

liposuction trokar yeri enf

P-57
KRONİK OSTEOMYELİT ZEMİNİNDE GELİŞEN VERRÜKÖZ KARSİNOMA: MARJOLİN ÜLSERİ

Ayşenur Botsalı[1], Ercan Çalışkan[1], Murat Demiriz[2]
[1]*SBÜ Gülhane Tıp Fakültesi Dermatoloji Anabilim Dalı*
[2]*SBÜ Gülhane Tıp Fakültesi Tıbbi Patoloji Anabilim Dalı*

Giriş: Kronik inflamasyon zemininde malignite gelişimi ilk kez 1880'li yıllarda bu ilişkiyi gelişimi tanımlayan hekimin adıyla Marjolin ülseri olarak adlandırılmaktadır. Bu olgu raporunda kronik osteomyelit zemininde verrüköz karsinoma gelişimi olan bir olgu raporunun sunularak bu ilişkiye dikkat çekilmesi hedeflenmiştir.

Olgu Raporu: 40 yaşında kadın hasta sağ ayak 1. parmak medial kesiminde lokalize 3x3,5 cm boyutunda ülserasyon ile başvurdu. Hasta mevcut ülserasyonun 8 yıldır var olduğunu bildirdi. Hastanın eşlik eden tip 2 DM tanısı ve diyabetik nöropatisi mevcuttu. Hastanın arteriyel ve venöz doppler US'sinde patolojik bir bulguya rastlanmadı. Hasta uzun yıllardır aralıklı sistemik antibiyotik tedavileri aldığını belirtti. Hastanın çoklu kereler alınan insizyonel biyopsi örneklerinde malign transformasyona işaret edecek bir bulguya rastlanmadı. Sonraki dönemde hasta takiplerine gelmeyi sonlandırdı. Hastanın takibi sonlandırması sonrası 5. yılda yeniden başvurusunda 13 yıllık ülserinde bir düzelme olmaması üzerine hastaya ortopedi bölümünce sağ ayak 1. parmak amputasyonu uygulandı. Hastanın cerrahi sonrası patolojik incelemesinde kronik osteomyelit ve verrüköz karsinoma ile uyumlu bulgular saptandı.

Sonuç: Kronik ülser zemininde malignite gelişimi nadir bir fenomen olmakla birlikte uzun yıllardır devam eden ülserlerde mutlaka akılda tutulmalıdır. Marjolin ülseri bu olguda olduğu gibi en sık yassı hücreli karsinoma şeklinde görülmektedir. İnsizyonel biyopsilerle tanının konulması zor olabilir ve klinik şüpheyi yüksek tutarak ısrarcı bir şekilde, tekrarlayan doku örneklemesiyle hastanın değerlendirilmesi gerekmektedir. Kronik osteomyelit zemininde malignite gelişimi halinde amputasyon ayrıcalıklı tedavi yöntemidir.

Anahtar Kelimeler: marjolin ülseri, yassı hücreli karsinoma, kronik osteomyelit

P-58
ONKOPLASTİK MEME CERRAHİSİ SONRASI NİPPLE-AREOLA NEKROZU

Onur Can Güler[1], Seda Karaçam[2], Gülyaşar Ketenci İncel[3], Gökçe Sena Kılıç Ağdak[3], Ahmet Karayiğit[1], Serdar Sarıdemir[1], Mehmet Furkan Sağdıç[1]
[1]S.B.Ü. Dr A.Y. Ankara Onkoloji SUAM, Cerrahi Onkoloji Kliniği, Ankara
[2]S.B.Ü. Dr A.Y. Ankara Onkoloji SUAM, Genel Cerrahi Kliniği, Ankara
[3]S.B.Ü. Dr A.Y. Ankara Onkoloji SUAM, Yoğun Bakım Birimi, Ankara

Giriş: Onkoplastik meme cerrahisi, meme kanserinin negatif histolojik sınırlarla rezeke edilmesi ve estetik ödün vermeden memenin rekonstrüksiyonun sağlanmasıdır. Tümörün boyutuna ve lokalizasyonuna bağlı olarak onkolojik ve rekonstrüktif cerrahi prensiplerini birleştirir, konvansiyonel meme koruyucu cerrahiye göre daha yüksek hacimli eksizyon yapılmasına olanak tanır ve hastanın şekillendirme isteklerini de dikkate alır. Ancak nadiren de olsa nipple-areola kompleksinde (NAK) bu cerrahiler sonrası perfüzyon bozukluğu görülebilir. Literatürde bu komplikasyon için hastanın sigara içiciliği en büyük risk faktörü olarak belirtilirken diğer en sık sebep ise pedikülün yeterli perfüzyonu sağlayamaması gibi teknik sorunlardır.

Olgu: 43 yaşında, premenopozal, kadın hasta, ek morbiditesi ve sigara içiciliği yok, sol meme saat 12 yönünde, 2.5 cm çaplı invaziv duktal karsinom (hormon pozitif, luminal A subtip) tanısı ile opere ediliyor. Makromastisi olan hasta için kontralateral redüksiyon mamoplastisi de önerildi ancak hasta kabul etmedi ve malign olan tarafa inferior pediküllü redüksiyon mamoplastisi ve areola rekonstrüksiyonu uygulandı. Ek cerrahi sınır frozen sonuçları ve sentinel lenf nod frozen sonucu benign olarak raporlandı. Postop 2. günde meme başında iskemi izlendi (foto1). Meme başına nemlendirme amacıyla furacin® pomad sürüldü. Areola kenarına nitroderm® cilt yaması konuldu ve iv. Dektran-40 perfüzyonu başlandı (foto2). Bu şekilde 5 günlük takibin ardından tamamen nekroza giden yaklaşık 2cm lik NAK medial tarafına kısmi cerrahi debritman uygulandı. Kalan NAK dokusunun perfüzyonu düzeldi ve iskemisi geriledi. Kozmetik olarak NAK optimal düzeyde olmasa da, hastanın NAK ‘nin tamamen kaybetmesinin önüne geçilmiş oldu (foto3).

Sonuç: Günümüzde gittikçe artan sıklıkta onkoplastik meme cerrahisi uygulanmaktadır. Hastaya kozmetik olarak kabul edilebilir bir meme bırakmak hastanın psikolojisine ve tedaviye uyumuna da yardımcı olmaktadır. Ancak bu zahmetli ameliyatlardan sonra yüz güldürücü sonuçlar yara iyileşmesinin tamamlanmasıyla alınır. Bu sebeple cerrahın yara yönetimine hakim olması, postop dönemde gelişen NAK iskemisi ve cerrahi alan enfeksiyonu gibi olumsuzluklara karşı hazırlıklı olması elzemdir.

Anahtar Kelimeler: Memebaşı Nekrozu, Nipple-Areola İskemisi, Onkoplastik Cerrahi

meme başı nekrozu

P-59
COVİD-19 SONRASI CİLTTE OLUŞAN LEZYONLAR

Aydanur Pehlivan, Esra Çelebi, Hakan Uncu
Ankara Üniversitesi Tıp Fakültesi Genel Cerrahi Ana Bilim Dalı, Ankara

Giriş: Şiddetli akut solunum sendromu koronavirus 2 (SARS-CoV-2) tarafından neden olan Covid-19, Aralık 2019'da ilk kez tanımlandığı günden bu yana, küresel bir acil durum ve halk sağlığı sorunu haline gelmiştir. Bu virüs, ilk olarak solunum sistemi enfeksiyonları ile özdeşleştirilmiş olmasına rağmen, zaman içinde sadece solunum sistemini değil, aynı zamanda birden fazla organ sistemini etkileyen karmaşık birçok klinik tabloya yol açtığı anlaşılmıştır.(2) Covid-19'un çeşitli sistemik etkileri arasında cilt üzerinde görülen lezyonlar da özellikle dikkat çekmektedir.

Amaç: Bu olguda, Covid-19 hastalığına yakalanan ve üç.doz Covid aşısı olduktan sonra sağlık durumu ciddi şekilde kötüleşen hastamızın, cilt yüzeyinde gelişen nekrotik yara ve bül tarzındaki lezyonların tedavi sürecini ve seyrini sunmayı hedeflenmektedir.

Olgu: Yetmiş beş yaşında erkek hasta. İki Sinovac ve iki Biontech aşısı olan Mart 2022 ‹de Covid-19 hastalığı geçiren, genel durumu kötüleşen hastamız özel bir sağlık kuruluşunda tedavi altına alınıyor. Bir hafta sonra genel durumu düzelen hastamızın vücudunun çeşitli bölgelerinde nekrotik yara ve bül şeklinde lezyonlar oluşmaya başlamış, bu nekrotik görünümlü lezyonlara tedavi olarak Rifampicin+Nitrofurazon karışımı bir ilaç uygulaması öneriliyor. Şikayetleri daha da artan hastanın özgeçmişinde diyabet, kronik böbrek yetmezliği, kalp yetmezliği ve bypass öyküsü olduğu öğrenilmiştir. Laboratuvar bulgularında D-Dimer: 162 ng/MI, INR: 0,89, APTT: 34,5 saniye, Fibrinojen: 4,29 g/L olarak belirlenmiştir. Yara boyutları sağ bacak dış malleol: 4x2 cm, sağ bacak dış malleol altı: 1,5x1,5 cm olarak ölçülmüştür. Yara bakım ünitemizde, poliheksanid içerikli hidrojel ve hidrokolloid örtü kullanılarak iki hafta içinde yaraların tamamen tedavi edilmesini sağlanmıştır.

Sonuç: Bu olgu raporu, Covid-19 hastalığının tedavi sürecindeki önemli bir bulgu olan cilt lezyonlarının ele alınmasına odaklanmıştır. Deride benzer lezyonlar görüldüğünde etyolojide Covid-19 hastalığı da hatırlanmalı, topikal antibiyotikler ile tedavi edilemeyecekleri bilinmelidir. Doğru yara bakımı, hastanın cilt lezyonlarının hızlı ve etkili bir şekilde iyileşmesine katkı sağlamıştır. Bu bulgular, Covid-19 hastalarının cilt komplikasyonlarının yönetiminde etkili bir tedavi stratejisinin geliştirilmesine yönelik önemli bir adım olarak değerlendirilmelidir. Covid hastalığı yanında, Covid aşılarının da benzer komplikasyonlarının olabileceği konusunun daha fazla araştırma ve klinik çalışmalarla araştırılması gerekmektedir.

Anahtar Kelimeler: Covid-19, Cilt Lezyonları, Multisistemik Komplikasyon

Resim 1.

P-60
LAVMAN UYGULAMASINA BAĞLI GELİŞEN BİR FOURNİER GANGREN OLGUSU

Fevziye Duygu Avlar, Ayda Nur Pehlivan, Hakan Uncu
Ankara Üniversitesi Tıp Fakültesi, Genel Cerrahi Anabilim Dalı, Ankara

Giriş: Fournier gangreni nadir görülen hayati tehdit eden,perianal ve genital bölgenin fulminan nekrotizan fasiit formudur.Sıklıkla erkeklerde görülmektedir.Genelde idiopatik oluştuğu düşünülse de alkol kullanımı,diyabet (DM) ve otoimmun yetmezlikler yatkınlık oluşturabilir.Fournier gangrenine sebep olan bakteriler aerobik ve anaerobik flora kaynaklıdır. Burada lavman uygulaması sonrası gelişen bir Fournier gangreni sunulmaktadır.Potansiyel komplikasyonlarından dolayı hızlıca tanı konulup antibiyotik(ab) tedavisi ve agresif cerrahi debridmanlar ile tedavi edilmelidir.Nadiren ampütasyona kadar ilerleyebilen cerrahi girişimler uygulanır.

Olgu: Erkek hasta 73 yaşında, bilinen hipertansiyon, aort yetmezliği, aterosklerotik arter hastalığı olup Bentall operasyonu sonrası takipteyken hastanede preoperatif dönemde lavman uygulaması sonrası perianal bölgede ağrı, kızarıklık, kaşıntı,akıntı fark edilmesi üzerine kliniğimize danışılmış olup muayenede anal kanal anteriorunda kanal ile ilişkisiz 4-5 cmlik apse loju olduğu belirlenmiştir. Tuşede ele gelen sertlik olmayıp fluktasyon izlenmemiştir.Hastanın kan değerlerinde WBC 10490, CRP 212 görülmüştür.Hasta Fournier gangreni tanısı ile acil ameliyat edilip serviste takip edilmiştir.Ameliyatta perine,perianal bölge, scrotum debride edilip apse drene edilmiştir. Yara kültüründe E.Coli GSBL+ üremiştir. Patolojisi apse formasyonu ve süpüratif inflamasyon olarak raporlanmıştır.Hasta enfeksiyon kliniğine danışılarak IV Meropenem, Teikoplanin, Klindamisin tedavisi başlanmıştır.Sonrasında tedavisine Piperasilin-Tazobaktam eklenmiştir.Hastanın takiplerinde pansumanı her defekasyon sonrasında yenilenmiştir. Hastanın yara bakımda gümüş nitrat solüsyonu ve %5 klorheksidin asetat içeren yara örtüsü kullanılmıştır.Hastanın takibinde alınan kültürde üreme olmadığı görüldükten sonra IV ab tedavisi sonlandırılmış,yapılan ameliyatla perine bölgesindeki ve perianal bölgesindeki yara primer kapatılıp scrotum sol uyluk bölgeden alınan greft ile greftlenmiştir.

Sonuç: Fournier Gangreni hızlı tanı konulup tedavi edilmesi gereken bir nekrotizan enfeksiyon olup, hızlı cerrahi müdahale ve sonrasında dönemde alınan kültür ile IV ab takip edilmesi gerekmektedir. Lavman uygulaması gerekli hastalarda sıklıkla kullanılıyor olup bu uygulamanın doğru yapılmasına dikkat edilmelidir.Bu uygulamanın doğru yapılması adına uygulayıcı sağlık personeline ve hasta yakını/hastalara gerekli eğitim verilmelidir.Nadir görülse de yanlış lavman uygulamasına bağlı olarak Fournier gangreni gelişmekte olup bizim vakamızda da bu görülmüştür.DM ve PAH sahip olması yarada polimikrobiyal üreme ihtimalini artırmaktadır. Hastanın yara bakımında salinle yıkama, povidone iodine, asetik asit ve gümüşlü yara bakım ürünleri sıklıkla kullanılıyor olup hastamızda da gümüş nitrat kullanılmıştır. Hastanın takip sürecinde gerekli olduğu ölçüde cerrahi debridman da sıklıkla uygulanıyor olup bakımı sağlanmaktadır.Hastanın yara yerinin enfekte olmadığı emin olunduktan sonra allogreft gibi rekonstrüktif cerrahiler sıklıkla kullanılıyor olup hastamızın takip sürecinde uygulanmıştır.

Anahtar Kelimeler: fournier, lavman

Fournier

Fotoğraflar

P-61
EKSTRAVAZASYON YARALANMALARINDA PLASTİK CERRAHİNİN YERİ

Ömer Faruk Taner, Nesrin Tan Başer, Mirfeyzullah Seyidli, Mücahit Kaya, Çağrı Bayırlı, Tuğba Yolcu Yılmaz
SBÜ Gülhane Eğitim ve Araştırma Hastanesi Plastik, Rekonstrüktif ve Estetik Cerrahi Kliniği

Ekstravazasyon hasarı, intravenöz infüzyon sırasında solüsyonların bir damardan çevredeki doku boşluklarına akmasının neden olduğu hasar olarak tanımlanır. Kemoterapi, parenteral beslenme, görüntüleme çalışmaları için radyokontrast intravenöz enjeksiyon gibi çeşitli madde enjeksiyonları sonrası görülebilen ekstravazasyon yaralanmaları, erken teşhis edilmediği takdirde ciddi sonuçlara yol açabilir. Hasar; sinirleri, tendonları ve eklemleri kapsayacak şekilde genişleyebilir ve ilk yaralanmadan sonra aylarca devam edebilir. İlk tedaviler ağrıyı azaltmayı ve lokal doku nekrozunu ve buna bağlı fonksiyonel ve kozmetik bozukluğu önlemeyi veya en aza indirmeyi amaçlamaktadır. Tedavi gecikirse, cerrahi debridman, deri grefti ve hatta ampütasyona kadar gidebilen sonuçları olabilir.
Birçok araştırmacı liposuction ve salin lavajının iyi sonuçlar verdiğini tanımlamıştır Özellikle bu yaralanmaların bir sonucu olarak nekrotik ve iskemik yaraların rekonstrüksiyonu söz konusu olduğunda plastik cerrahlar devreye girmektedirler.

Olgu: Polikliniğimize kemoterapi esnasında, kemoteropatik ajanın ekstravazsyonu sonrası el sırtında ve ön kolda gelişen nekroz ile başvuran 2 hastayı değerlendirdik. Ön koldaki venlerden karaciğer sirozu nedeniyle medikal tedavi alan 68 yaşındaki kadın hasta, yaralanmadan 1, 5 ay sonra polikliniğimize başvurdu. Defektin üzeri fibrin kabuk ile kaplıydı. Sınırlı cerrahi debridman sonrası enzimatik jel il uygulaması ile takip edilen hastaya sağlıklı granülasyonun sağlanması sonrası (3. hafta) kısmi kalınlıkta deri grefti uygulaması yapıldı. Lenfoma nedeni ile el dorsumundan kemoteröpatik ajan uygulanan 72 yaşındaki erkek hasta tarafımıza yaralanma sonrası 2. haftada başvurdu. El dorsumunda 7x3 cm boyutlarında sert nekrotik eskar dokusu vardı. Parmak hareketleri normaldi. Debridman sonrası tendonlar açıkta kaldığı için hastaya superfizyal sirkumflex arter serbest flebi (SCIP) yapılarak tendon fonksiyonlarının korunması amaçlandı. Ameliyat sonrası 2. Haftada anlaşılamayan bir nedenle flep kaybı yaşandı. Flep debride edildiğinde tendonların üzerinin granülasyon dokusu ile kaplı olduğu görüldü. Kısmi kalınlıkta deri grefti ile defekt onarımı yapıldı.

Sonuç: Bu yaralanmaların bir sonucu olarak geniş yumuşak doku defektlerinin rekonstrüksiyonunda basit sekonder yara kapatma, deri greftleri, lokal ya da uzak flepler ve serbest mikrovasküler doku transferine kadar birçok seçenek mevcuttur. Hafif ekstarvazasyon yaralanmaları konservatif tedaviler ile yönetilebilirken orta-şiddetli ekstaravazasyon yaralanmalarında uzun dönemde altta uzanan kas, tendon, sinir harabiyetine bağlı fonksiyon kaybına yol açmamak adına en kısa sürede plastik cerrahi kliniğine yönlendirilmelidirler.

Anahtar Kelimeler: ekstravazasyon, greft, flep

Ekstravazsyon yaralanması sonrası oluşan defektler

P-62
DİYABETİK AYAK TEDAVİSİNDE BİTKİSEL İÇERİKLİ ÜRÜNLERİN YARA İYİLEŞMESİNE KATKISI; OLGU SUNUMU

Serap Çelik
Büyükçekmece Mimar Sinan Devlet Hastanesi, Palyatif Bakım Servisi, İstanbul

Diyabetik ayak diyabet hastalığının uzun sürmesine ya da kan şekerinin kontrol altına alınamamasına bağlı olarak ayakta kronik yara gelişmesidir. Diyabet hastalığı kılcal damarları etkileyerek nöropatiye ve/veya vaskülopatiye sebep olur. Ayaklarda nöropati veya kan akımının yetersiz olduğu durumlarda çeşitli ayak komplikasyonları riskini arttırır. Zamanında tedavi edilmezse, kesikler ve yaralar genellikle ciddi enfeksiyonlar geliştirebilir. Bu enfeksiyonlara bağlı olarak ayak ampütasyonlarına varan sonuçlarla karşı karşıya kalınabilir. Her 7-8 Diyabet hastasından birinde diyabetik ayak gelişmektedir. Diyabetik ayak yara bakımında amaç; yarada oluşabilecek enfeksiyonların önlenmesi, başka yaraların gelişmesinin önlenmesi, iyi bir yara bakımının sağlanması, hastanın beslenmesinin düzenlenmesi, psikolojik destek sağlanması, temel hijyen ve yara hijyeninin sağlanmasıdır. Hastanın ayak sağlığını koruması adına eğitimleri sürekli tekrarlanmalıdır.
63 yaşında kadın hasta, hipertansiyon ve tip 2 diyabet tanıları mevcut, hastanın ifadesine göre 2023 Nisan ayında sağ ayak üzerinde başlayan şişlik kısa zamanda yara olarak açılmış. 24 Nisan tarihinde hastanın hastaneye yatışı yapıldı. Hasta enfeksiyon açısından değerlendirildi, uygun antibiyoterapi tedavisi başlandı. Hastanın yarası değerlendirildi, eksuda ve fibrinli dokular gözlemlendi. Yara, hipokloröz asit içerikli yara yıkama solüsyonuyla temizlendikten sonra Hypericum perforatum oil, Azadirachta indica oil, Mentha piperita oil içerikli ürün ile günlük pansumana başladı. Ürünün antimikrobiyal etkinliği sayesinde biyofilm ve fibrinli dokuların temizlediği, kanlanmanın arttığı gözlemlendi. Tedaviye ek olarak torba ozon tedavisi uygulandı. Kan şekeri regülasyonu sağlandı ve hastanın beslenmesi düzenlendi. Hasta ve hasta yakınlarına eğitim verildi. Hastanın devam eden takiplerinde yarasında hızla küçülme görüldü. Genel durumu iyi seyreden, enfeksiyoz markerları gerileyen hasta ayaktan takibe alınmak üzere 18 gün yatışın ardından tedavisi düzenlenerek taburcu edildi. Ayaktan takibe alınan hasta düzenli olarak görüldü.

Sonuç: Hastanın yarası iyileşti ve yaranın tekrarlanma ihtimalini azaltmak için diyabetik ayak bakımı eğitimi tekrar verildi.

Anahtar Kelimeler: Diyabetik Ayak, Kronik Yaralarda Hemşirelik Yaklaşımları

Yara İyileşme Süreci

1. Fotoğraf: İlk Muayene 2. Fotoğraf: 18. Gün 3. Fotoğraf: 29. Gün

P-63
ÇOCUK YANIKLARINDA AMPUTASYON TECRÜBEMIZ

Sabri Demir[1], Şükrüye Demirkaya[2], Sarper Müftüoğulları[2], Süleyman Arif Bostancı[2], Elif Emel Erten[2], Can İhsan Öztorun[3], Ahmet Ertürk[3], Osman Nuri İş[2], Müjdem Nur Azılı[3], Emrah Şenel[3]
[1]*Sağlık Bilimleri Üniversitesi, Ankara Bilkent Şehir Hastanesi, Çocuk Cerrahisi Kliniği, Çocuk Yanık Merkezi ve Çocuk Yara Birimi, Ankara*
[2]*Ankara Bilkent Şehir Hastanesi, Çocuk Cerrahisi Kliniği, Çocuk Yanık Merkezi, Ankara*
[3]*Ankara Yıldırım Beyazıt Üniversitesi, Çocuk Cerrahisi Ana Bilim Dalı, Ankara*

Amaç: Yanık hem çocuklarda hem de yetişkinlerde ciddi halk sağlığı sorunu olmaya devam etmektedir. Özellikle alev ve yüksek gerilim elektrik yanıkları amputasyonlarla sonuçlanabilmektedirler. Çocuk yanık merkezimiz ülkemizin en ileri çocuk yanık merkezi olduğu için ağır yanıkların çoğu tarafımıza sevk edilmektedir. Çalışmamızın amacı Çocuk Yanık Merkezi'mizde yatarak tedavi edilen ve amputasyon yapılan hastalar ile ilgili klinik verilerimizi ve deneyimlerimizi paylaşmaktır.

Yöntem: Ocak 2005-Ağustos 2023 arasında yatırılarak tedavi edilen hastaların dosyaları retrospektif olarak tarandı. Yaş, cinsiyet, yatış süresi, yanık yüzdesi, yanık nedeni, greft ihtiyacı, amputasyon yapılıp yapılmadığı, mortalite incelendi. Amputasyon yapılan hastalar tespit edildi ve verileri yapılmayan hastalar ile karşılaştırıldı. İstatistiki analizler SPSS 21 ile yapıldı. P<0,05 anlamlı olarak kabul edildi.

Bulgular: Çocuk yanık merkezimizde yatırılarak tedavi edilen toplam 2621 hastadan 54 kişide toplam 169 amputasyon yapıldı. Amputasyon yapılan hastaların yaş ortalaması yapılmayanlardan daha yüksek bulundu (7,66 yıla karşın 4,64 yıl; p<0.001), hastanede yatış süreleri daha uzun (75,08 güne karşın 16,05 gün; p<0.001), total yanık yüzey alanı daha büyük (% 29,18'e karşın, %14,7, p<0.001), greft yapılma oranı daha yüksek (%98 e karşın %28,9; P<0.001) erkek / kız oranı daha fazla (4,6; yapılmayanlarda 1,49; p 0.002) olarak bulundu. Amputasyon yapılan olguların 29'u (%53,7) alev yanığı, 25'si (46,2) elektrik yanığı olduğu görüldü. Amputasyon yapılan hastalarda mortalite % 5,5 olarak yapılmayanlarda %2.3 (p<0.001)olarak izlendi.

Sonuç: Çocuklarda alev ve elektrik yanıkları sıcak sıvılarla meydana gelen yanıklara göre daha az görülmelerine rağmen amputasyon çok daha yüksek oranlarda yapılmaktadır. Bu hastalarda genellikle önce kompartman sendromu gelişir. Bunları önlemek için hastaların ilk değerlendirmelerinin ivedilikle yapılıp kompartman sendromu gelişmeden fasyotomi, eskarotomi ihtiyaçlarının doğru değerlendirilmesi ve uygulanması önemlidir. Bunun için hastalara ilk müdaheleyi yapan sahadaki ilgili branş hekimlerine bu konuda gerekli eğitimlerin verilmesi ve bu hastalara daha dikkatli yaklaşmaları sağlanmalıdır.

Anahtar Kelimeler: Çocuk, yanık, amputasyon

P-64
VENÖZ ÜLSER HASTASINDA KLİNİK DENEYİMİMİZ

Tuğba Türkkan[1], Ali Osman Kebabcı[2], Esra Kurt[3], Serkan İskender[4], Ali Bayram Kasım[5], Ozan Canbolat[6]
[1]Bakırköy Dr Sadi Konuk Eğitim ve Araştırma Hastanesi, Uzman Hemşire, İstanbul.
[2]Yara Bakım Hemşiresi
[3]Hemşire
[4]Genel Cerrahi Uzmanı
[5]Uzman Aile Hekimi
[6]Plastik ve Rekonstrüktif Cerrahi Uzmanı

Giriş: Venöz ülserler, venöz yetmezliğe bağlı olarak gelişen venöz hipertansiyonun sonucu olarak ortaya çıkarlar. Tedavisi güç olan ve sıklıkla nüks edebilen bu ülserlerin tedavi yönetimi oldukça önemlidir. Kompresyon uygulamaları tedavide oldukça önemli yere sahiptir. Venöz ülser oluşumunda ailesel yatkınlık, obezite, önceden oluşan travma ve fraktürler, hamilelikler, kullanılan kontraseptifler, konstipasyonun etkisi gözlenmiştir. İleri yaş, fazla kilo, sigara kullanma, sedanter yaşam sürdürme tedavinin seyrini olumsuz etkileyen faktörlerdir. Tedavisi; hayat tarzının düzenlenmesi, kompresyon uygulamaları, lokal yara bakımı ve temizliği, cerrahi tedavi, debridman uygulanması ve medikal tedavi gibi yöntemleri içermektedir.

Amaç: Farklı yara bakım uygulamalarından faydalanarak, tedavide izlediğimiz yol haritasını bir olgu üzerinden sizinle paylaşmaktır.

Olgu: 51 yaşında erkek hasta, bilinen DM ve HT mevcut. Sol ayak bileği medial yüzde yaklaşık dört ay önce sivrisinek ısırması sonrası başlayan yara, polikliniğimize başvurduğunda 12x6x1 cm boyutundaydı. Üzeri %80 oranında nekrotik doku ile kaplı venöz ülser yarası olan hasta bir hafta poliklinikte ayaktan takip edildikten sonra akut faz reaktanlarının gerilememesi ve poliklinikte yapılan debridmanlar esnasında çok ağrı duyması sebebiyle kronik yara servisimize yatışı yapıldı. Plastik cerrahiye greft için danışıldı. Nekrotik dokular temizlendikten sonra hasta greft için uygun bulundu. Greftleme ameliyatına kadar bir ay boyunca yaranın greftlemeye uygun hale gelmesi için aralıklı cerrahi debridman, iki günde bir otolitik debridmanı sağlayan hidrojel üzerine hidrokolloid örtü ile pansuman yapıldı. Pansumana ara verdiğimiz dönemde üç kür instilasyonlu negatif basınçlı kapama yöntemi iki kür de negatif basınçlı yara kapama tedavisi uygulandı. Yara temiz ve greftleme için hazır hale geldiğinde, Plastik ve Genel cerrahi hekimlerimizce greft altına yara boyutunda dermal matriks konularak greftleme işlemi yapıldı. Hasta postoperatif dönemde ilk bir hafta plastik cerrahi önerisi ile pansumanı hiç açılmadı. Bir hafta sonunda greft ve donör bölgesine günlük klorheksidinli parafin tül örtü ile pansumana devam edildi. Greft ve donör alanda herhangi bir komplikasyon gelişmedi. Hastaya evde pansuman eğitimi verildi ve poliklinik kontrolüne çağrılarak taburcu edildi. Hastanın takibinde tam iyileşme sağlandı.

Anahtar Kelimeler: Venöz ülser, Dermal matriks, yara tedavisi

P-65
DİYABETİK AYAK YARASINDA SIĞIR KOLOSTRUMU İÇEREN JEL KULLANIMI

Hasan Murat Arslan, Melih Kılınç, Aysel Akyıldız
Fatih Sultan Mehmet Eğitim ve Araştırma Hastanesi, Kalp ve Damar Cerrahisi Kliniği, İstanbul

Diyabetes mellitus, görülme sıklığı son yıllarda ülkemizde ve dünya genelinde artan, mortalite ve morbidite riskini arttıran kronik sağlık sorunudur. Diyabete bağlı gelişen periferik damarların tutulmasıyla ortaya çıkan diyabetik ayak yaraları, travmatik olmayan amputasyonların %80'inden sorumludur. Epidermal faktörün azalması diyabetik ayak yaralarının oluşmasında başlıca sebeptir. Bu nedenle diyabetik ayak yaralarının iyileşmesinde ve yara tedavilerinde uygulanan cerrahi debridman, enzimatik debridman ve konvensiyonel yara tedavileri sonucu evre 1 seviyesine indirgenen tedavi sonrası epitelizasyonu arttırmak ve hızlandırmak için çeşitli ilaç ve ilaç dışı destekler yara tedavisinde yaygın şekilde kullanılmaktadır. Sığır kolostrumu içeren jeller son zamanlarda kullanılan tedavi yöntemlerinden biridir.

Anahtar Kelimeler: diyabet, venöz yara, yara jeli

yara iyileşme süreci

yaranın ilk ve son görüntüsü

P-66
DEPREM SONRASI SEPSİS, KOMPARTMAN SENDROMU VE ÇOKLU YARALANMA İLE SEVK EDİLEN AĞIR YARALI OLGUMUZUN TEDAVİ SÜRECİ

Cemile Sazak, Esra Çelebi, Hilal Samur, Hakan Uncu
Ankara Üniversitesi Tıp Fakültesi Genel Cerrahi A.D. Yara Ünitesi, Ankara

Amaç: Bu olguda depremden 96 saat sonra kurtarılmış olan hastamızın, çoklu yara tedavisi ve tedavimizin başarılı sonuçları paylaşılmaktır.

Olgu: Enkaz altından 96.ncı saatte kurtarılan 19 yaşında kadın hasta. Genel durum bozukluğu ve sepsis tablosuyla yoğun bakıma kabul edildi. Hastanın anamnezinde deprem bölgesinde her iki ayak bileği üst bölgelere fasiyatomi yapıldığı, diğer yaraları için herhangi bir işlem yapılamadığı tespit edildi. Her iki alt ekstremitede derin açık yaralarında nekrotizan fasiit bulguları yanında, sağ ayakta daha belirgin olmak üzere her iki ayakta his kaybı, çoklu ezilme ve açık yaralar mevcuttu. ilk müdahaleler sonrasında 16.02.2023'de her iki alt ekstremitede ciddi nekroz/gangren sebebiyle bilateral diz altı amputasyonları yapıldı. Tüm yaralara cerrahi debridman uygulandı. Anal bölgeye yakın yarada dışkı bulaşını kontrol edebilmek için sigmoid kolostomi açıldı.
Hastanın; sol alt ekstremite dizaltı amputasyon güdüğünde 19.5x14x2,5 cm açık yara, sol uyluk lateralinde 15x0.8 cm, sol trokanter 15x8.5 cm, sol glutealde 4x1.3 cm, sağ alt ekstremite amputasyon güdüğünde 16.4 x 0.5 x 2.3 cm açık yara, sağ uyluk posteriorda 8.5x4.7cm, sağ dış gluteal alanda 3.1x3.5 cm, sacral bölgesinde ise 48x22.5x10.5 cm boyutlarında derin, çok büyük enfekte, nekrotik yaraları kaydedildi.
Laboratuvar bulgularında CRP 213 mg/ L,lökositi 22.16 x10^9/ L, sedimantasyonu 68 mm/ saat olarak tespit edildi. Yapılan doku kültürü sonucunda yoğun düzey acinetobacter baumannii, citrobacter freundii, enterococcus faecalis üremeleri tespit edildi ve uygun sistemik antibiyotik piperasalin-tazobactam, ve flukonazol başlandı. Tekrarlayan debridmanlar ve günlük yara pansumanları ile haftada iki kez, sağ bacak 2 seans, sol bacak 14 seans, sol trokanter 39 seans, sacral bölge 49 seans, sol bacak dış yan tünel 8 seans olmak üzere toplam 112 seans negatif basınçlı yara tedavisi (NBYT) uygulandı. Sol bacak uyluk laterali alanında kontrol edilemeyen tünelli yarada enfeksiyon nedeniyle 3.9 x 1.5 x 4.6 derinliğinde 18.2 cm tünel tünel kısmen açıldı. Yeterli granülasyon sağlandıktan sonra, pansumanlarına Ag alginatlı örtüler ile devam edildi. Yara kültürleri (-) olduktan sonra her iki alt ekstremitede reamputasyon yapıldı Yapılacak tedaviler için riski değerlendirme, pozisyon verme, yara ve çevresinin bakımı, ağrı değerlendirme, beslenme, hasta ve yakınına psikolojik destek almaları sağlandı. Sonuç: Hastamızın üç yarasında kapanmaya yakın küçülme sağlanırken, diğer yaralarda tam kapanma olmuştur.

Anahtar Kelimeler: Depremzede, kompartman sendromu, yara tedavisi

resim 1

P-67
INVAZİV GRAD 3 MEME KARSİNOMU KANSERİNDE EKSTERNAL RADYOTERAPİYE BAĞLI AREOLA VE MEME UCU RADYODERMATİDİNİN BAŞARILI YARA BAKIM TEDAVİSİ

Nur Kodaloglu, Yeter Soylu, Gül Yaşar Ketenci, Fadime Menteş, Atilla Demirkasımoğlu, Fatih Göksel
Dr. Abdurrahman Yurtaslan Ankara Onkoloji Eğitim ve Araştırma Hastanesi, Ankara

Amaç: Invaziv Grad 3 meme karsinomu tümörü olan bir hastada akut radyoterapiye bağlı evre 3 radyodermatit tedavisinde yara bakımı hemşiresinin rolü.

Method: 67 yaşında sol memede kitle şikayeti ile gelen hastaya invaziv grad 3 meme karsinomu teşhisi konmuştur. Sol memeye eksternal demey radyoterapisi olarak 25 fraksiyonda 50 Gy uygulandıktan sonra boost olarak 8 fraksiyonda 16 Gy verilmiştir. Eksternal RT sürecinde hastanın meme ucunda kopma ve evre 3 radyodermatit görülmesi üzerine yara pansuman ekibi gün aşırı areola ve meme ucundaki yaralara 17 gün boyunca pansuman bakımı uyguladı. Yara bakım işlemi için %0,1 polihekzanit ve %0,1 poloksamer içeren hem jel hem de solüsyon uygulandı.

Sonuçlar: 50 Gy + 16 Gy EBRT sol memedeki invaziv grad 3 meme karsinomu için küratif tedavi olmuştur. Ayrıca 2 aşamalı solüsyon ve jel tedavisi ile evre 3 radyodermatitte iyileşme sağlanarak hastanın yaşam kalitesinin artması sağlandı.

Tartışma: EBRT, invaziv grad 3 meme kanseri için küratif tedavi sunmuştur. Yara pansuman ekibi tedavileriyle 17 günde 3. evre radyodermatiti iyileştirdi. Bu tedavi sonrasında hastanın cilt bütünlüğü korunup, hasat kalitesi artmıştır.

Anahtar Kelimeler: Eksternal beam radyoterapi, radyodermatit, invaziv meme karsinomu

EBRT sırasında oluşan radyodermatidin 17 günlük tümör ve yara takibi.

EBRT sırasında oluşan radyodermatidin 17 günlük tümör ve yara takibi.

P-68
İNTRAOPERATİF DÖNEMDE BASINÇ YARALANMALARI İÇİN BİR RİSK FAKTÖRÜ POZİSYON JELLERİ: OLGU SERİSİ

Fadime Koyuncu[1], Fatmanur Öztürk[2], Hatice Ayhan[1], Emine İyigün[1]
[1]*Sağlık Bilimleri Üniversitesi Gülhane Hemşirelik Fakültesi, Cerrahi Hastalıkları Hemşireliği ABD, Ankara*
[2]*Gülhane Eğitim ve Araştırma Hastanesi, Genel Ameliyathane, Ankara*

Giriş: İntraoperatif dönemde cerrahi pozisyonun amacı, cerrahi ekip üyeleri için optimum cerrahi alan açıklığı sağlamak ve olumsuz hasta sonuçlarını önlemektir. Tüm cerrahi pozisyonlarda birçok faktöre bağlı olarak hastanın yaralanma riski bulunmaktadır. Bu faktörlerden biri de cerrahi pozisyon verme amacıyla kullanılan pozisyon jelleridir. Pozisyon verme işlemlerinde basınç ve sürtünme kuvvetlerine maruz kalma, ameliyat sırasında basınç yaralanmalarına neden olabilmektedir.

Amaç: Bu çalışmanın amacı, pozisyon jellerine bağlı yaralanmaların özelliklerini tanımlamak ve bu soruna yönelik farkındalık oluşturmaktır.

Olgu Serisi: Bu olgu serisinde intraoperatif dönemde pozisyon verilme sırasında kullanılan pozisyon jellerine bağlı basınç yaralanması gelişen hastalara ilişkin sonuçlar yer almaktadır. Ankara'da bulunan bir eğitim ve araştırma hastanesinde, 14 Ekim 2022 – 12 Eylül 2023 tarihleri arasında cerrahi geçiren beş hasta olgu serisine dahil edilmiştir. Olguların yaşları 42 ile 62 (54.20 ±3.32) arasında değişmekte olup, 3'ü kadın 2'si erkektir. BKİ'leri 28.59±0.86, Braden Risk Değerlendirme Ölçek puanlarına göre 4 hasta düşük riskli, 1 hasta orta risklidir. Prone pozisyonda olan hastaların (n=4) tamamı omurga cerrahisi geçirmiş, torakanterlerde ve torakanterlerin üst bölgesinde (n=2), yanak ve alında (n=2) evre 1 basınç yaralanması görülmüştür. Supine pozisyonda olan hasta ise whipple cerrahisi geçirmiş olup torakanterlerin hemen üstünde lateralde evre 1 basınç yaralanması görülmüştür.

Sonuç: Bu olgu serisinin sonuçları intraoperatif dönemde hastalara pozisyon verme sırasında kullanılması önerilen pozisyon jellerinin hastalarda tıbbi araç ilişkili evre 1 basınç yaralanmalarına neden olabileceğini göstermektedir. Pozisyon jellerinin kullanımı sırasında bu riski göz önünde bulundurmanın güvenli pozisyon sağlama açısından önemli olduğu değerlendirilmektir. Pozisyon planlamasının, pozisyon ürünlerinin kullanımı, süresi, profilaktif önlemler gibi stratejiler dikkate alınarak yapılması önerilmektedir.

Anahtar Kelimeler: İntraoperatif dönem, pozisyon jelleri, tıbbi araç ilişkili basınç yaralanmaları

Pozisyon Jelleri



P-69
GERİATRİK HASTADA HERPES SİMPLEKS VİRÜSÜNE SEKONDER BAKTERİYEL YARA ENFEKSİYONU: OLGU SUNUMU

Hatice Ayhan[1], Halise Coşkun[2], Emine İyigün[1], Hakan Uncu[3]
[1]Sağlık Bilimleri Üniversitesi Gülhane Hemşirelik Fakültesi, Cerrahi Hastalıkları Hemşireliği Ana Bilim Dalı, Ankara
[2]Doğu Akdeniz Üniversitesi, Sağlık Bilimleri Fakültesi, Hemşirelik Bölümü, KKTC
[3]Ankara Üniversitesi Tıp Fakültesi, Genel Cerrahi Ana Bilim Dalı, Ankara

Giriş: Herpes virüsleri sekiz farklı tipi bulunan, insanda en sık görülen enfeksiyon etkenlerinden biridir. Herpes simpleks virüs tip-1 (HSV-1), ağız çevresi, dudak kenarı gibi bölgelerde uçuk olarak bilinen döküntülere yol açan, en sık karşılan herpes virüs tipidir. HSV-1, aşınmış deri veya sağlam mukoza zarları yoluyla konakçıya girerek başlıca epidermis ve mukozal yüzeyleri enfekte eden, yaşam boyu latent enfeksiyona yol açan, çift sarmallı bir DNA virüsüdür. Virüs, bağışıklık yetersizliği, travma, ateş veya ultraviyole ışık gibi lokal veya sistemik uyaranlarla yeniden aktive olabilmektedir. Hastalığın alevlendiği dönemlerde viral lezyonlar üzerinde zaman içinde "sekonder bakteriyel enfeksiyonlar" gelişebilmektedir. Bu olgu sunumunda, alt dudak mukozasında HSV-1 enfeksiyonuna sekonder gelişen bakteriyel yara enfeksiyonu olan geriatrik bir hastanın tedavi ve bakımı sunulmaktadır.

Olgu: Yetmiş sekiz yaşında, kadın hastanın, yaklaşık 20 yıldır diyabet ve hipertansiyonu mevcuttur. Kronik hastalıklarına yönelik antidiyabetik, antihipertansif ilaç tedavisi ve antikoagülan kullanmaktadır. Hastanın deniz tatili sırasında, gribal enfeksiyon sonrasında, alt dudak mukozasında meydana gelen kızarıklık ve yoğun şişlik, gittiği sağlık kuruluşunda böcek sokmasına bağlı alerjik reaksiyon olarak değerlendirilerek, antihistaminik tedavisi başlanmıştır. Uyurken dudak mukozasının yastığa yapışması sonucu, epitel doku bütünlüğünün tamamıyla bozulduğu belirtilmiştir. Ardından alt dudak mukozasının ödemli ve kirli sarı renkte, yara tabanına yapışık fibrotik doku içeren ülseratif lezyonla kaplı olduğu, lezyonların hasta tarafından evde mekanik temizliği sonrası, mupirosin pomad uygulandığı ifade edilmiştir. Bu uygulamadan bir gün sonra, alt dudak mukozası ödemli ve enfekte ülseratif lezyonların üzerinin kanama sonrası siyah eskarla kaplı olduğu değerlendirilmiştir. Tarafımıza başvuran hastada topikal antimikrobiyal pomad sonlandırılarak, hastaya Klindamisin HCl 150 mg kapsül 4X1 PO ile lezyon iyileşinceye kadar topikal olarak hipoklöröz asit solüsyonuyla yara temizliği ve asiklovir krem 50 mg 2x1 önerilmiştir. Tedavinin 3. gününde nekrotik dokuda ve lezyonlarda belirgin düzeyde iyileşme görülmüş, topikal antiviral tedaviye devam edilerek, 2 hafta içerisinde tam kür sağlanmıştır.

Sonuç: Geriatrik ve diyabetik hastalarda, herpes enfeksiyonlarına sekonder bakteriyel enfeksiyonların gelişebileceği akılda tutulmalıdır. Hastanın anamnezi dikkatle alınmalı, enfekte ülseratif lezyonlarda, topikal antimikrobiyal pomadlar ve/veya antihistaminikler kullanılmamalı, hekim istemi doğrultusunda sistemik antibiyotikler tercih edilmelidir. Herpes simpleks enfeksiyonlarında antiseptik ve topikal antiviral krem ile yara bakımının ve temizliğinin uygun şekilde yapılması gerekmektedir. Aksi durumda çok ciddi klinik tablolar ile karşı karşıya kalınabilir.

Anahtar Kelimeler: Geriatrik hasta, Herpes simpleks enfeksiyonu, Sekonder bakteriyel enfeksiyon

P-70
MİKOZİS FUNGOİDES(MF) OLGU SUNUMU

Gülşah Yılmaz, Merve Hasbolat
Anadolu Sağlık Merkezi

Giriş-Amaç: Mikozis Fungoides, Lenfosit olarak adlandırılan, kan dolaşımında bulunarak vücudun savunma sisteminde görev alan hücrelerin normal işlevlerinin dışına çıkarak deriye gelmesiyle ortaya çıkan toplumda sık karşılaşılan bir Kutanöz T Hücreli Lenfoma (KTHL) türüdür. Mikozis Fungoides yamalar, plaklar, tümörler ve çeşitli benzer belirtiler gösteren tedavinin ve bakımın etkinliği açısından hastalığın erken evrede fark edilmesi gereken bir hastalıktır. Mikozis fungoideste tedavinin amacı; immün süpresyondan kaçınma, anti tümör immün yanıtı arttırma, toksisiteleri azaltma ve yaşam kalitesini arttırmayı içermektedir. Erken evrelerde topikal tedaviler ve fototerapi gibi deri hedefli tedaviler kullanılırken ileri evre hastalıkta tedavi seçenekleri biyolojik tedaviler, kemoterapi, radyoterapi ve allojenik kök hücre nakline kadar değişmektedir.
Bu olgu sunumunda ileri evre Mikozis Fungoidesli olan hastanın yara bakımı ele alınmıştır.

Olgu Sunumu: Kimlik Bilgileri: 65 yaşında, WHO doktoru, Evli, 3 çocuklu
Özgeçmiş ve Soygeçmiş: DM, HT
2012 yılında Mikozis Fungoides tanısı almış, erken evre el ve sırtında cilt lezyonları mevcut.
Tanı: Mikozis Fungoides
Tedavi-Takip: 2012 yılında PUVA tedavisi,topikal steroid tedavisi, tekrarlı
(2014-2017-2021) Radyoterapi,Elektro beam vücut ışınlaması uygulanmış.
Hastanemize başvurduğunda cilt lezyonlarında yayılma, büyüme eksuda gözlendi. Yara bakım tedavi planı oluşturuldu. Yara tedavisi sırasında 4 seans fotoferez+ interferon yapıldı. Bu süreçte hasta yorgun, halsiz ağrı şikayeti mevcuttu. Beslenme ve Diyetetik, Enfeksiyon, Hematoloji, Endokrin, Ağrı birimi işbirliği yapıldı.

Yara Bakımı
1.Hastanın sırt, sol koltuk altı, sağ omuz, yüzünde cilt lezyonları oluştuğu gözlendi.
2.Tüm cilt lezyonlarından yara kültürü alındı.
3.Tüm yaralar antiseptik&dezenfektan ile temizlendi.
4.Lezyon çevresine çinko içerikli krem sürülerek eksudanın maserasyon yapması önlendi.
5. Lezyonların üzerine gümüş,aljinat içerikli keçeler yerleştirildi.
6.Hastanın ağrı kontrolü için ibuprofen içerikli köpük yara örtüsü kullanıldı.
7.Günlük pansuman yapıldı.

Sonuç: Mikozis Fungoides bireyde fizyolojik, psikolojik ve sosyal sorunlara yol açabilen, erken dönemde fark edilmediği zaman uzun süre tedavi ve bakım gerektiren bir hastalıktır. Hatsa cildinde oluşan lezyonların etkili bir yara bakımı ile kontrol altına alınması önemlidir. Kontrol altına alınamayan lezyonlarda yayılma, hastanın ciddi ağrı duyması yaşam kalitesinde bozulma, beden imgesinde bozulma gibi sorunlarına yol açabilir. Multidisipliner yaklaşım ile birlikte etkili yara bakımı yaklaşımı ile hastanın bakım kalitesi arttırılabilir. MF hastalarında semptom kontrolünde hemşirelik bakımı önemli bir yer tutmaktadır. Etkin hemşirelik bakımı ile hastaların şikâyetleri azaltılabilmekte ve ortadan kaldırılabilmektedir.

Anahtar Kelimeler: Mikozis Fungoides, Hemşirelik, Yara Bakımı

Yara İyileşmesi

P-71
PİYODERMA GANGRENOZUM TANILI HASTANIN TEDAVİSİ

Ali Bayram Kasım, Serkan İskender, Ferişte Güney, Tuğba Türkkan
SBÜ İstanbul Bakırköy Dr. Sadi Konuk EAH, Diyabetik Ayak ve Kronik Yara Bakımı Servisi

Giriş: Piyoderma gangrenozum (PG), viyolase renkli kenarlarının altı oyuk, ağrılı ülserler şeklinde görülen, nadir bir inflamatuar nötrofilik dermatozdur. PG, olguların yarıdan fazlasında, inflamatuar barsak hastalıkları, hematolojik bozukluklar ve artritler gibi sistemik hastalıklarla ilişkilidir. PG'nin tanısı, diğer inflamatuar ya da ülseratif deri hastalıklarının dışlanması ile konur. Laboratuvar testleri ve histopatolojik bulgular özellik göstermez. Tedavisinde, lokal yara bakımının yanı sıra, topikal ve sistemik tedaviler uygulanmaktadır, paterji nedeniyle cerrahi debridman ugulanmamalıdır.

Amaç: PG tanılı hastada izlediğimiz tedavi yöntemlerinin paylaşımı.

Olgu: 68 yaşında, BPH dışında sistemik hastalığı olmayan hastada ilk defa 3,5 yıl önce sağ gluteal bölgede 3 adet 1 cm'den küçük ülsere lezyonlar oluşuyor. Lezyonların büyümesi ve ağrılı hale gelmesi üzerine Cildiye polikliniğine başvuran hasta, alınan cilt biopsisi ile PG tanısı alıyor. İki kez yatırılarak tedavi alan hastaya en son 5 ay önce IVIG,siklosporin ve infliximab tedavisi uygulanıp ıslak pansumanlarla takip ediliyor, bu süreçte lezyonları küçülmekle birlikte kapanmıyor. Kliniğimize başvuran hastanın her 2 gluteal bölgesinde 22x16 cm, her 2 uyluk iç kısımlarına da uzanım gösteren (20x15 cm), skrotum ve peniste 1 cm'den küçük 5 adet, etrafı kabarık, viyolase renkte, ortası slaflı, yer yer nekrotik lezyonları mevcut idi. Alınan doku kültüründe Pseudomonas aeruginosa üremesi üzere parenteral antibiyoterapi, Cildiye kliniğinin önerisiyle 0,75 mg/kg parenteral metilprednizolon başlandı. Yaranın yerleşimi nedeniyle yara örtüleri yerine debridman için hidrojel ve bitkisel otolitik debridman ürünleri topikal olarak günlük uygulandı, mikrofilamanlı debridman pedleri ve gazlı bezle yara temizlendi. Tedavinin 16.gününde yara yatağı temizlendi, yer yer 3 cm derinliğe ulaşan lezyonlarda granülasyonu destekleyen bitkisel yara örtüsü günde 2 kez uygulandı. Granülasyon dokusu geliştikten sonra (4. hafta) epitelizasyon için yaluronik asit içeren topikal tedavi uygulanmaya başlandı ve bu tedavi ile poliklinik kontrolü önerisiyle eksterne edildi.

Sonuç: PG tanısı güç, nadir bir hastalıktır (insidansı 3-10/1 milyon). Tedavide başarıya ulaşmak için sistemik tedavi yanı sıra mutlaka uygun yara bakımı sağlanmalıdır.

Anahtar Kelimeler: Piyoderma gangrenozum, kronik yara tedavisi
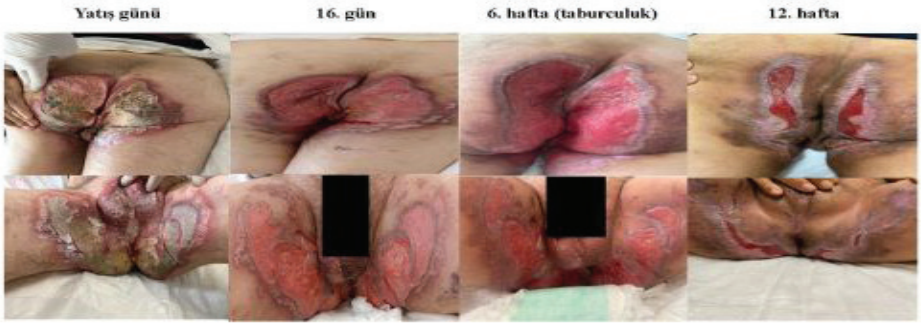
Yaranın gelişimi